

Perforación tubárica 5 años después de la colocación histeroscópica del dispositivo de oclusión tubárica transcervical

(Tubal perforation 5 years after hysteroscopic placement of transcervical tubal occlusion device)

Eduardo Reyna-Villasmil ¹✉, Duly Torres-Cepeda ¹

¹Servicio de Ginecología y Obstetricia. Hospital Central "Dr. Urquinaona". Maracaibo, Estado Zulia.
Venezuela.

Recibido: 15 de Mayo de 2018.

Aceptado: 17 de Septiembre de 2018.

Publicado online: 18 de Noviembre de 2018.

[CASO CLÍNICO]
PII: S2477-9369(18)07015-C

Resumen (español)

La esterilización con dispositivo de oclusión tubárica transcervical es una opción mínimamente invasiva para lograr anticoncepción segura y confiable en un entorno ambulatorio. Algunas complicaciones de la colocación del dispositivo, como la perforación de las trompas de Falopio y la migración del dispositivo, pueden ser difíciles de diagnosticar y su apariencia radiológica suministrar escasos hallazgos, por lo que se necesita un alto grado de sospecha para detectarlos. En algunos casos, puede causar complicaciones graves, que necesita corrección quirúrgica, como adherencias, perforación uterina o tubárica, obstrucción / perforación intestinal o dolor pélvico persistente. La perforación tubárica por el dispositivo es la complicación más frecuente, por lo que la eliminación del dispositivo fuera de su sitio normal de colocación debe realizarse lo antes posible. Se presenta un caso de perforación tubárica por dispositivo de oclusión transcervical 5 años después de la colocación histeroscópica. La ecografía no fue concluyente para el diagnóstico. La laparoscopia confirmó la perforación de la trompa de Falopio derecha por el dispositivo, el cual se retiró fácilmente.

Palabras clave (español)

Perforación tubárica; Dispositivo de oclusión tubárica transcervical; Esterilización; Complicación; Laparoscopia.

Abstract (english)

Sterilization with a transcervical tubal occlusion device is a minimally invasive option to achieve safe and reliable contraception in an outpatient setting. Some complications of device placement, such as perforation of the fallopian tubes and migration of the device, can be difficult to diagnose and their radiological appearance provide few findings, so a high degree of suspicion is needed to detect them. In some cases, it can cause serious complications, requiring surgical correction, such as adhesions, uterine or tubal perforation, intestinal obstruction / perforation or persistent pelvic pain. Tubal perforation through the device is the most frequent complication, so the removal of the device outside its normal placement site should be done as soon as possible. We present a case of tubal perforation by transcervical occlusion device 5 years after hysteroscopic placement. The ultrasound was not conclusive for the diagnosis. Laparoscopy confirmed perforation of the right fallopian tube by the device, which was easily removed.

Keywords (english)

Tubal perforation; Transcervical tubal occlusion device; Sterilization; Complication; Laparoscopy

Introducción

La esterilización permanente generalmente se considera un método anticonceptivo seguro y eficaz, el cual se ha convertido en una de las formas más común de anticoncepción (1). Durante la última década, varios dispositivos mecánicos, incluidos los dispositivos de oclusión tubárica transcervical (DOTT), se han convertido en un método cada vez más importante y popular para lograr la anticoncepción reversible o permanente. Además de la ventaja cosmética sobre la laparotomía o el abordaje laparoscópico, se informa que la eficacia es tan alta como 99.87% (2). El DOTT consiste en la colocación histeroscópica de una pequeña espiral en cada trompa de Falopio, que conduce a la oclusión de las trompas a través de una reacción inflamatoria del tejido (3).

La ventaja más importante es la capacidad de colocar los DOTT en un entorno ambulatorio, sin utilizar anestesia regional, general o incluso local. Sin la necesidad de ingreso hospitalario de este método no invasivo de esterilización, el paciente tiene un tiempo de recuperación corto. La inserción es rápida y bien tolerada, lo que hace posible que el paciente vuelva a sus actividades normales en 24 horas (3). No obstante, los eventos adversos más comunes citados incluyen perforación tubárica, colocación incorrecta y expulsión (2). Algunos informes de casos recientes también han descrito la migración abdominal con posterior lesión intestinal y obstrucción intestinal. Tanto la laparoscopia como la laparotomía se han usado previamente para corregir estas complicaciones poco frecuentes (3,4).

Se presenta un caso de perforación tubárica 5 años después de la colocación histeroscópica del dispositivo de oclusión tubárica transcervical

Caso clínico

Se trata de paciente de 41 años, IV gestas, IV para, quien asistió a la emergencia por presentar dolor en hipogastrio y fosa iliaca derecha de moderada intensidad, de tipo cólico y difuso, acompañado de náuseas, escalofríos y metrorragia. La paciente tenía antecedente de apendicetomía 10 años antes y colocación de DOTT hace 5 años sin complicaciones. Negaba antecedentes condiciones médicas de importancia o traumatismos.

Al examen físico se observó temperatura de 37,8°C, presión arterial de 120 / 70 mm de Hg y

frecuencia cardiaca de 81 latidos por minuto. La exploración abdominal demostró dolor abdominal difuso sin signos de defensa. Se encontró dolor a la palpación del cuello y anexos con la presencia de una escasa cantidad de flujo sanguinolento oscuro en la parte superior de la vagina a la especuloscopia. Los exámenes de laboratorio demostraron los siguientes valores cuenta blanca de 8.900 células/mL y hemoglobina de 10,5 gr/dL. Las pruebas de funcionalismo renal, hepático, electrolitos y coagulación estaban dentro de límites normales.

La ecografía pélvica demostró útero en anteversoflexión con ovarios normales, sin masas anexiales, signos de hidrosalpinx o líquido libre en cavidad. Se observó la presencia del DOTT en la trompa de Falopio izquierda en posición correcta pero en la trompa derecha no se visualizó el dispositivo en la unión útero-tubárica sino en el anexo ipsilateral, lo que podía sugerir que estaba en el istmo tubárico.

Debido a la clínica de la paciente y a los hallazgos ecográficos se decidió realizar laparoscopia por tres puertos de 5 milímetros (uno umbilical y 2 accesorios en cada uno de los cuadrantes) observando perforación distal de la trompa de Falopio derecha con salida de porción del DOTT a través de la pared, acompañado de sangrado activo en el sitio de la perforación. El dispositivo se encontraba fijo a la trompa en su porción más distal. Se procedió a retirarlo halándolo suavemente utilizando una pinza atraumática observando escaso sangrado. La evaluación visual del material retirado confirmó la presencia de alambre metálico plateado similar a un resorte estirado en forma significativa de 7,5 centímetros de longitud (figura 1). Dada la perforación de la trompa y el deseo de esterilización de la paciente se realizó salpingectomía bilateral. Después de la salpingectomía izquierda, se observó que el DOTT del lado izquierdo sobresalía a lo largo de la porción proximal de la trompa. El dispositivo se examinó observando su forma de resorte de aproximadamente 5 centímetros de longitud. Se procedió a realizar la adherensiolisis y a buscar algún otro fragmento en la cavidad abdominal.

La paciente no presentó complicaciones y fue dada de alta al quinto día después de la cirugía.

Discusión

Existen diferentes técnicas para la oclusión de trompas de Falopio, pero ninguna de estas técnicas ha demostrado ser superior al resto. La frecuencia y

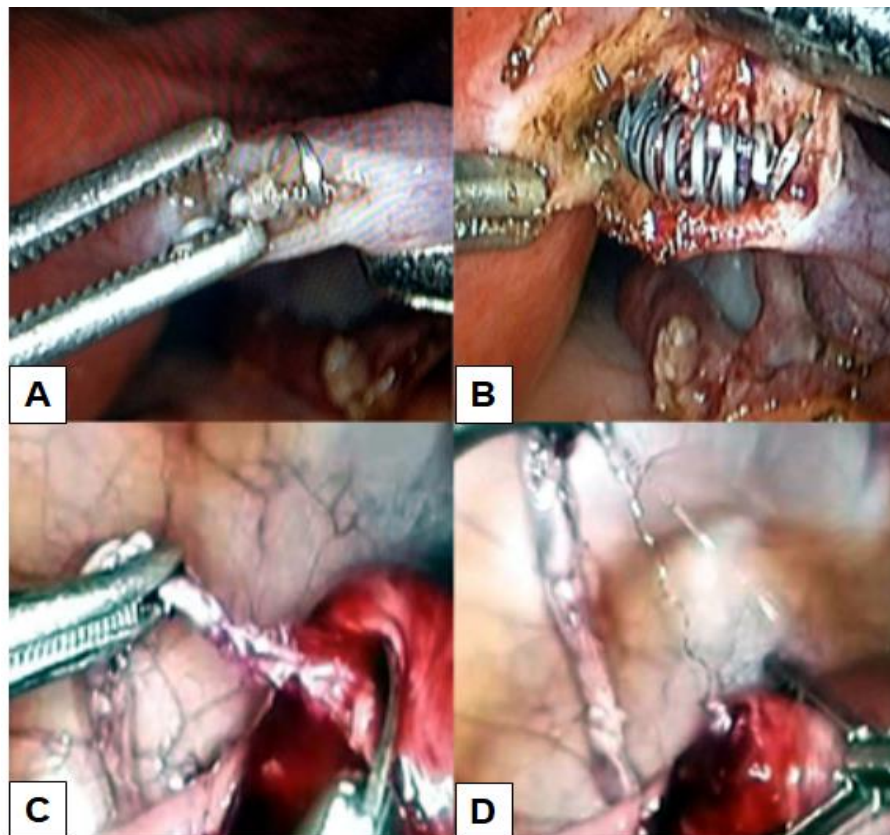


Figura 1. Imágenes intraoperatorias de la perforación tubárica del dispositivo de oclusión tubárica transcervical (DOTT). (1A) Perforación tubárica por el DOTT de la trompa de Falopio derecha. (1B) Salpingostomía donde se observa el DOTT dentro de

naturaleza de las complicaciones varían con las diferentes técnicas y enfoques utilizados. Las complicaciones mayores ocurren en el 1% de los casos y las menores en el 1 - 10% de los casos según los diferentes estudios (5).

El DOTT consiste en una bobina interna de fibras de tereftalato de polietileno y acero inoxidable y una bobina externa de nitinol (aleación de titanio y níquel). Este es guiado con un histeroscopio y colocado en la parte de la trompa de Falopio más cercana al útero, lo que resulta en fibrosis y oclusión completa del tubo en las siguientes 12 semanas (6). Mide 4 centímetros de largo y 1 - 2 milímetros de ancho después de su colocación. La colocación del dispositivo es satisfactoria cuando la espiral interna se encuentra en la trompa de Falopio. El posicionamiento variable está permitido dentro de un rango aceptable, pero se debe cumplir uno de los siguientes criterios: el extremo lateral más alejado de la espiral interna debe estar dentro de la trompa de Falopio y menos del 50% del interno la bobina está dentro de la cavidad uterina, o el extremo medial más lejano de la bobina interna se extiende a no más de 30 milímetros dentro de la trompa (2).

Desde la introducción del sistema de control de la natalidad permanente de DOTT, que fue aprobado para su uso en los Estados Unidos en 2002, la oclusión tubárica histeroscópica es ampliamente utilizada y aceptada entre pacientes y ginecólogos como método de esterilización. A pesar de estas especificaciones detalladas, se ha observado la migración del dispositivo con la consiguiente perforación así como otras complicaciones. La expulsión tubárica a la cavidad uterina es la complicación más común de la migración central, con tasas que van del 0,6% al 3%. En el otro extremo, una ubicación demasiado periférica del dispositivo en la trompa está asociado con un espectro de perforaciones uterinas y tubáricas, que conduce a la salida parcial o total del dispositivo en la cavidad peritoneal (2).

La migración del dispositivo a la cavidad abdominal es rara, con una incidencia reportada de 0.1% y las tasa de perforación tubárica y uterina varían entre 1% - 2%. Las posibles causas de perforación incluyen anomalías uterinas y tubáricas, mala visualización durante la colocación del dispositivo, colocación incorrecta del dispositivo, espasmo de las trompas. En este contexto, es probable que la

inserción forzada aumente el riesgo de perforación tubárica (4).

Existen informes de casos de complicaciones adversas que implican adherencias peritoneales e intestinales y raros casos de embarazos no deseados. Por lo tanto, la ausencia de síntomas no excluye un alto nivel de sospecha durante la evaluación del dispositivo con histerosalpingografía (7). Las adherencias peritoneales inducidas por el DOTT pueden conducir a la obstrucción del intestino delgado. Belotte y colaboradores (3) describieron un caso de perforación tubárica causada por DOTT que produjo obstrucción intestinal e inflamación del apéndice cecal. Esta paciente fue manejada con laparoscopia y el dispositivo fue removido sin dificultad. En otro caso reportado por Mantel y colaboradores (4) se diagnosticó obstrucción y perforación intestinal un mes después de la inserción del dispositivo. En la laparotomía, se descubrió estrangulación y perforación del íleon terminal, necesitando resección de la porción intestinal afectada.

La radiografía simple de abdomen es la prueba recomendada para garantizar la colocación bilateral de los DOTT. Sin embargo, se ha encontrado que la sensibilidad y especificidad de la detección de los DOTT fuera de posición es de solo 67% y 79% para los ginecólogos y 100% y 50% para los radiólogos, respectivamente (8). La ecografía se ha propuesto

como una alternativa útil para evaluar la colocación (7). No obstante, si los DOTT se encuentran más allá de la unión útero-tubárica, su localización puede ser difícil. La tomografía computarizada también se ha utilizado para confirmar la presencia de los dispositivos dentro de la trompa de Falopio en aquellos casos en los que se sospecha perforación tubárica (9). Sin embargo, esta modalidad es costosa y aun no existen estudios con un número importante de pacientes. El hecho que la perforación tubárica no se detecte durante la histeroscopia en el período posterior a la colocación, demuestra la importancia de la necesidad de realizar histerosalpingografía de seguimiento; una preocupación que surgió inicialmente durante el uso de un precursor del dispositivo (2).

Aunque rara, la perforación tubárica por DOTT debe considerarse en pacientes con dolor abdominal con antecedentes de esterilización histeroscópica. La evaluación ecográfica puede ser poco útil en aquellas pacientes con dispositivo que se han desplazado de la trompa de Falopio. La laparoscopia es útil para realizar el diagnóstico y corregir esta complicación.

Conflictos de interés

Los autores declaran no tener ningún conflicto.

Referencias

1. Braginsky L, George ST, Locher SR. Management of perforated Essure with migration into small and large bowel mesentery. *J Minim Invasive Gynecol.* 2015; 22: 504-8. [\[PubMed\]](#) [\[Google Scholar\]](#)
2. Antoun L, Smith P, Gupta JK, Clark TJ. The feasibility, safety, and effectiveness of hysteroscopic sterilization compared with laparoscopic sterilization. *Am J Obstet Gynecol.* 2017; 217: 570.e1-570.e6. [\[PubMed\]](#) [\[Google Scholar\]](#)
3. Belotte J, Shavell VI, Awonuga AO, Diamond MP, Berman JM, Yancy AF. Small bowel obstruction subsequent to Essure microinsert sterilization: a case report. *Fertil Steril.* 2011; 96: e4-6. [\[PubMed\]](#) [\[Google Scholar\]](#)
4. Mantel HT, Wijma J, Stael AP. Small bowel obstruction and perforation after Essure sterilization: a case report. *Contraception.* 2013; 87: 121-3. [\[PubMed\]](#) [\[Google Scholar\]](#)
5. Lorente González J, Ríos Castillo JE, Pomares Toro E, Romero Nieto MI, Castelo-Branco C, Arjona Berral JE. Essure a novel option for the treatment of hydrosalpinx: a case series and literature review. *Gynecol Endocrinol.* 2016; 32: 166-70. [\[PubMed\]](#) [\[Google Scholar\]](#)
6. Thiel J, Rattray D, Cher DJ. Pre-hysterectomy assessment of immediate tubal occlusion with the third-generation ESSURE insert (ESS505). *J Minim Invasive Gynecol.* 2014; 21: 1055-60. [\[PubMed\]](#) [\[Google Scholar\]](#)
7. Arthuis CJ, Simon EG, Hébert T, Marret H. Intraoperative Factors that Predict the Successful Placement of Essure Microinserts. *J Minim Invasive Gynecol.* 2017; 24: 803-10. [\[PubMed\]](#) [\[Google Scholar\]](#)
8. la Chapelle CF, Veersema S, Brölmann HA, Jansen FW. Effectiveness and feasibility of hysteroscopic sterilization techniques: a systematic review and meta-analysis. *Fertil Steril.* 2015; 103: 1516-25.e1-3. [\[PubMed\]](#) [\[Google Scholar\]](#)
9. Lorente Ramos RM, Azpeitia Armán J, Aparicio Rodríguez-Miñón P, Salazar Arquero FJ, Albillos Merino JC. Radiological assessment of placement of the hysteroscopically inserted Essure permanent birth control device. *Radiologia.* 2015; 57: 193-200. [\[PubMed\]](#) [\[Google Scholar\]](#)

Como citar este artículo: Reyna-Villasmil E, Torres-Cepeda D. Perforación tubárica 5 años después de la colocación histeroscópica del dispositivo de oclusión tubárica transcervical. *Avan Biomed* 2018; 7: 112-6.



Avances en Biomedicina se distribuye bajo la Licencia Creative Commons Atribución-NoComercial-CompartirIgual 3.0 Venezuela, por lo que el envío y la publicación de artículos a la revista son completamente gratuitos.