

Tumor Mülleriano mixto maligno peritoneal primario. Reporte de caso (Primary peritoneal malignant mixed Müllerian tumor. Case report)

Viorkis Pérez-Ortiz¹, Eduardo Reyna-Villasmil²✉,

¹Facultad de Medicina, Universidad Técnica de Manabí, Portoviejo, Ecuador

²Servicio de Ginecología y Obstetricia. Hospital Central "Dr. Urquinaona". Maracaibo, Estado Zulia.
Venezuela.

Recibido: 15 de Mayo de 2018.

Aceptado: 20 de Noviembre de 2018.

Publicado online: 15 de Diciembre de 2018.

[CASO CLÍNICO]

PII: S2477-9369(18)07020-C

Resumen (español)

El tumor mülleriano mixto maligno es una neoplasia bifásica compuesta de elementos epiteliales y mesenquimatosos. Este es infrecuente y se observa generalmente en útero y más raramente en ovarios. Los tumores müllerianos mixtos malignos extragenitales, incluidos aquellos de origen peritoneal primario, son tumores extremadamente raros y muy agresivos con características consistentes con su origen en el sistema mülleriano secundario. Los elementos neoplásicos surgen directamente del mesotelio o del estroma submesotelial. La mayoría de ellos afecta a mujeres mayores de 60 años. La resección quirúrgica es el tratamiento más efectivo y se debe intentar la citorreducción completa. Se presenta un caso de paciente femenina que consultó por presentar aumento de volumen de la circunferencia abdominal acompañado de dolor, náuseas y vómitos. Durante la laparotomía exploradora se encontró tumoración bien definida de 25 x 16 x 12 centímetros que se originaba en el fondo de saco de Douglas, sin compromiso de útero y anexos. La evaluación anatomopatológica demostró los componentes carcinomatosos y mesenquimatosos confirmando el diagnóstico de tumor mülleriano mixto maligno peritoneal primario.

Palabras clave (español)

Tumor mülleriano mixto maligno; Tumores extragenitales; Peritoneo; Tumores peritoneales; Sistema mülleriano secundario.

Abstract (english)

The malignant mixed müllerian tumor is a biphasic neoplasm composed of epithelial and mesenchymal elements. It is infrequent and usually observed in the uterus and more rarely in ovaries. Extragenital mixed malignant müllerian tumors, including those of primary peritoneal origin, are extremely rare and very aggressive tumors with characteristics consistent with their origin in the secondary müllerian system. Neoplastic elements arise directly from mesothelium or submesothelial stroma. Most of them affect women older than 60 years. Surgical resection is the most effective treatment and complete cytoreduction should be attempted. We present a case of a female patient who consulted for presenting rise of the volume of abdominal circumference accompanied by pain, nausea, and vomiting. During exploratory laparotomy, a well-defined tumor of 25 x 16 x 12 centimeters was found, originating from the bottom of the Cul-de-Sac, without the involvement of the uterus and adnexa. The anatomopathological evaluation showed carcinomatous and mesenchymal components confirming the diagnosis of primary peritoneal malignant mixed müllerian tumor.

Keywords (english)

Malignant mixed müllerian tumor; Extragenital tumors; Peritoneum; Peritoneal tumors; Secondary müllerian system.

Introducción

El tumor mülleriano maligno mixto (TMMM, también conocido como tumor mesodérmico mixto primario maligno o carcinosarcoma) es una neoplasia rara con componentes carcinomatoso (epiteliales) y sarcomatoso (mesenquimales) (1). Surge con mayor frecuencia en endometrio y con menos frecuencia en los ovarios, trompas de Falopio, cuello uterino y vagina. Aquellos que aparecen en estructuras extra-genitales son excepcionalmente raros, con solo alrededor de 30 casos reportados. Son diagnosticados en mujeres menopaúsicas, altamente agresivos y de mal pronóstico (2). El peritoneo pélvico parece ser el sitio más común de aparición y presumiblemente su origen es el sistema mülleriano secundario formado por el peritoneo abdominopélvico y tejido mesenquimal subyacente (3). Se presenta un caso de tumor mülleriano mixto maligno peritoneal primario.

Caso clínico

Se trata de paciente femenina de 60 años, V gestas, V paras, quien consultó por presentar aumento de volumen de la circunferencia abdominal acompañado de dolor en hemiabdomen inferior, náuseas y vómitos de aproximadamente 2 meses de evolución. La paciente refería uso de terapia hormonal de reemplazo desde los 50 años. Negaba antecedentes médicos o quirúrgicos de importancia.

Al examen físico de ingreso se encontró tumoración firme de gran tamaño que se extendía desde la pelvis por encima de la cicatriz umbilical, relativamente móvil. El examen ginecológico demostró que la tumoración estaba fija en fondo de saco de Douglas, separada del útero y anexos, con cuello uterino cerrado sin evidencia de sangrado activo. El tacto rectal demostró que la tumoración se ubicaba anterior al recto (lesión extraluminal) sin afectación de la mucosa. El resto del examen físico estaba dentro de límites normales. Los exámenes de laboratorio reportaron valores de hemoglobina de 7,1 g/L y hematocrito de 23%. No se encontraron alteraciones en el resto de los exámenes de laboratorio.

La ecografía abdomino-pélvica reveló tumor predominantemente sólido con componentes internos mixtos de posible origen pélvico que medía 26 x 15 centímetros con líquido libre en cavidad abdominal. La

tomografía computada toraco-abdominal confirmó la presencia del tumor de origen pélvico, que desplazaba asas intestinales, acompañado de ascitis (ver fig 1). El útero y ambos ovarios fueron descritos como normales. Los valores de los marcadores tumorales fueron CA125: 725 UI/mL, alfafetoproteína: 315 ng/mL, antígeno carcinoembriogénico: 4,0 ng/mL y deshidrogenasa láctica 859 UI/mL. La radiografía simple de tórax estaba normal. Tanto la endoscopia superior como la colonoscopia no mostraron alteraciones.

La paciente fue sometida a laparotomía exploratoria en la que se encontró tumoración bien definida de aproximadamente 25 x 16 x 12 centímetros que se originaba en el fondo de saco de Douglas, ubicándose entre el útero, recto y colon sigmoides, adherida en forma laxa a recto, colon sigmoides y ascendente. Se encontraron múltiples focos de carcinomatosis peritoneal acompañada de 1000 mL de líquido ascítico sanguinolento, el cual fue recolectado y enviado a evaluación citológica. El útero, ovarios y trompa de Falopio estaban normales sin lesiones macroscópicas superficiales. No se encontró evidencia de metástasis hepáticas ni aumento de tamaño de ganglios para-aórticos o pélvicos. La vesícula biliar, estomago, páncreas y apéndice cecal estaban normales. Se realizó extirpación sub-óptima de la tumoración retroperitoneal (debido a que el tumor estaba fijo al retro-peritoneo y mesenterio de las asas intestinales con varios implantes peritoneales, por lo que se dejó un 20% del tumor visible), histerectomía total más ooforosalingectomía, apendicetomía y omentectomía.

La evaluación macroscópica reveló tumor de color rosado-grisáceo, predominantemente sólido con áreas de hemorragia y con un peso de 1.100 gramos. Los cortes de la pieza mostraron áreas de necrosis. Al examen microscópico se observó un patrón bifásico de elementos carcinomatosos (80%) y sarcomatosos (20%) malignos. Las partes mayores consistían en cordones y nidos de células pequeñas pobremente diferenciadas con escaso citoplasma y núcleos hipercrómicos con patrones de cromatina dispersa y alta tasa de mitosis. Las áreas sarcomatosas consistían en células alargadas con núcleos pleomórficos y células pleomórficas en algunas áreas. No se encontró evidencia de endometriosis. En la coloración inmunohistoquímica se observó co-expresión de citokeratinas y vimentina en los componentes

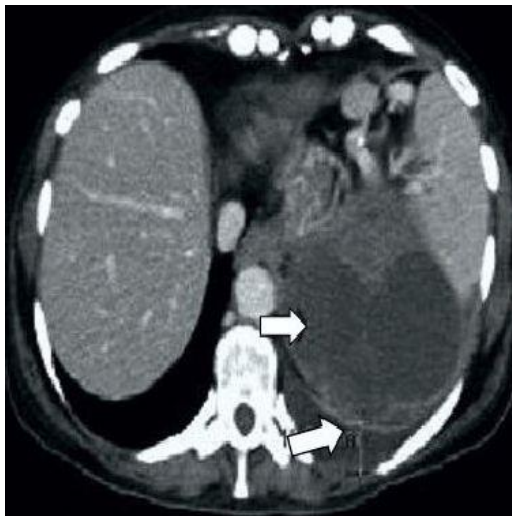


Figura 1. Tomografía toraco-abdominal. Las flechas señalan la tumoración de origen pélvico que desplaza las asas intestinales

epiteliales y actina de músculo liso en las porciones mesenquimatosas. Tanto la reactividad a desmina, CD15, CD20, CD30 como a receptores de estrógenos y progesterona fue negativa (ver fig 2). Las secciones del endometrio, trompas de Falopio, cuello uterino y ovarios estaban normales sin evidencia de alteraciones malignas. La evaluación anatomopatológica confirmó el diagnóstico de TMMM peritoneal primario debido a que útero y anexos no estaban afectados.

La paciente se recuperó sin complicaciones y negándose a ser tratada con radio-quimioterapia. El tumor pélvico reapareció 8 meses después de la intervención. La paciente murió 11 meses después de la cirugía. No se realizó necropsia.

Discusión

Los TMMM se caracterizan por un patrón bifásico que contiene componentes malignos tanto epiteliales como estromales (1-3). Son similares a aquellos que aparecen en útero, trompas de Falopio y cuello uterino. Existen diferentes sitios para TMMM extra-genitales, pero su ubicación más frecuente es peritoneo pélvico, fondo de saco de Douglas y mesenterio. Otros sitios de aparición son superficie serosa del colon, retroperitoneo, peritoneo abdominal anterolateral y mesenterio (1,4). Todos estos fueron considerados inicialmente como subtipos de sarcomas uterinos o una mezcla de carcinoma y sarcoma primarios.

Las superficies peritoneales son la base de lesiones benignas y malignas que derivan de los

conductos de Müller del tracto genital femenino. La serosa peritoneal y el mesénquima comparten ancestros mesodérmicos con el sistema mülleriano primario, que se deriva del epitelio celómico invaginado. Todas estas lesiones del llamado "sistema mülleriano secundario" no se limitan al peritoneo femenino, ya que se han descrito neoplasmas similares en hombres. Se ha propuesto que los tumores müllerianos primarios del peritoneo surgen de focos de endometriosis, restos de conductos de Müller o directamente del mesotelio y mesénquima submesotelial a través de un proceso de metaplasia (5).

El mecanismo por el cual se produce la tumoración es desconocido. La evidencia de estudios genéticos moleculares ha propuesto un mecanismo de transformación histogenético de epitelial a mesenquimal en los TMMM. Esta hipótesis expresa que existe una célula madre precursora común para dos poblaciones de células tumorales fenotípicamente diferentes que divergen en una etapa bastante tardía en la evolución. Estos datos se complementan con estudios clínicos, histológicos, inmunohistoquímicos y ultraestructurales iniciales, que llevan a la conclusión que estos tumores deben considerarse carcinomas "sarcomatoides" o "metaplásicos" (4, 6). Se ha demostrado que los dos componentes co-expresan citoqueratina, vimentina, desmina y, a veces, incluso marcadores neuronales como cromogranina y sinaptofisina. La diversidad fenotípica de los TMMM extra-genitales sugiere un origen a partir de células progenitoras dentro del mesotelio con diferenciación multi-direccional (7).

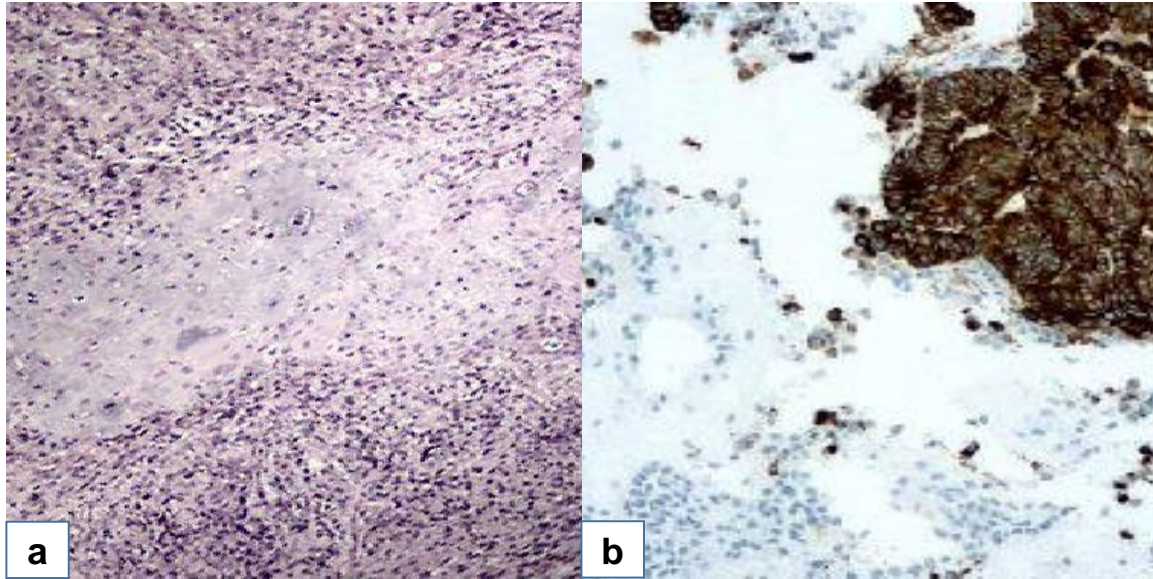


Figura 2. Análisis microscópico del tumor mülleriano maligno mixto peritoneal primario. **(1a)** Coloración de hematoxilina-eosina en la cual se observa componentes epitelial y sarcomatoso (40X), **(1b)** Inmunohistoquímica con citoqueratina 7 positiva en el componente epitelial maligno (200X).

Las pacientes presentan síntomas clínicos inespecíficos que incluyen distensión abdominal, dolor y/o masa palpable, sintomatología similar a la del cáncer ovárico epitelial. El diagnóstico se confirma al momento del examen patológico. Para diferenciar el origen del TMMM peritoneal u ovárico, se han desarrollado los siguientes criterios: (a) ambos ovarios deben ser normales en tamaño y apariencia al momento de la cirugía, (b) participación de sitios extra-ováricos mayores que la superficie de los ovarios y (c) mínima afectación ovárica microscópica por parte del tumor (2).

Los TMMM pueden ser subdivididos por los hallazgos del componente estromal en homólogos (con elementos sarcomatosos no diferenciados y componentes derivados de endometrio o miometrio) y heterólogos (componentes extraños al útero, incluidos cartílago y hueso). Cerca del 33% de los tumores son de tipo homólogo y el elemento heterólogo más común son los condrosarcomas y rhabdomyosarcomas. Algunos estudios han correlacionado el pronóstico con la diferenciación heteróloga, particularmente cuando se encontraba relacionado al rhabdomyosarcoma (1).

En revisiones de casos de TMMM peritoneales se ha descrito asociación con tumores ginecológicos sincrónicos que se originan del conducto de Müller

(tumores de ovario, carcinoma seroso primario del peritoneo, cáncer de trompas de Falopio, cáncer de endometrio y adenocarcinoma de cérvix) o carcinoma de colon. No obstante, la prominencia de elementos epiteliales a menudo conduce al diagnóstico erróneo de carcinoma indiferenciado. En algunas ocasiones, pueden aparecer durante la evolución clínica de la neoplasia inicial (metacrónica) (8). El diagnóstico diferencial histológico incluye teratoma inmaduro, carcinoma indiferenciado, tumor de células de Sertoli-Leydig y adenosarcoma mülleriano. El teratoma inmaduro es raro en mujeres mayores de 50 años, está compuesto de elementos derivados de las 3 capas germinales, carece de componente maligno de tipo mülleriano y, por lo general, contiene un componente neuroepitelial primitivo prominente. Los tumores de células de Sertoli-Leydig heterólogo con rhabdomioblastos pueden causar confusión diagnóstica, pero la presencia de células de Leydig, formaciones de cordón sexual, túbulos o elementos de tipo endodérmico pueden facilitar el diagnóstico. Desde el punto de vista histológico, el adenosarcoma mülleriano contiene glándulas neoplásicas de apariencia benigna que se encuentran en un estroma sarcomatoso (2).

La resección quirúrgica es el tratamiento más efectivo y varias combinaciones de quimioterapia - radioterapia han demostrado resultados inconsistentes (9). Sin embargo, se ha descrito que las pacientes con TMMM que recibieron terapia adyuvante secuencial, utilizando cisplatino e ifosfamida presentaron mayor tasa de supervivencia (10). El pronóstico de los TMMM extra-genitales es peor que los de origen genital, la mayoría de las pacientes mueren en el primer año, con una media de tiempo de supervivencia de 14 meses (rango de 7 días a 73 meses) después de la cirugía (5).

Los TMMM peritoneales primarios son lesiones extremadamente raras y con mal pronóstico. La histología es muy variada y debe considerarse en el diagnóstico diferencial de cualquier tumor abdominal.

Existen datos limitados sobre el manejo de las pacientes con esta patología. Las recomendaciones para el tratamiento se basan solo en casos individuales. La resección quirúrgica es el tratamiento más efectivo y debe intentarse una citorreducción completa. Se desconocen los mecanismos histogenéticos exactos implicados en el desarrollo de esta neoplasia.

Conflictos de interés

Los autores declaran no tener ningún conflicto.

Referencias

1. Del Papa M, D'Amata G, Manzi F, Musmeci L, Crovaro M, Buonocore C, Florio G, Giannetti A. Extragenital malignant mixed mesodermal tumor: A case report. *Int J Surg Case Rep.* 2017; 41: 323-6. [[PubMed](#)] [[Google Scholar](#)]
2. Hussein MR, Hussein SR, Abd-Elwahed AR. Primary peritoneal malignant mixed mesodermal (Müllerian) tumor. *Tumori.* 2009; 95: 525-31. [[PubMed](#)] [[Google Scholar](#)]
3. Uña E, García-Tejeiro M, Alvarez M. Primary peritoneal malignant mixed müllerian tumor in a young woman: Achieving the Best Clinical Benefit. *Case Rep Oncol.* 2009; 2: 162-7. [[PubMed](#)] [[Google Scholar](#)]
4. Segev Y, Arnon E, Siegler E, Gemer O, Goldberg Y, Auslender R, Kaldawy A, Lavie O. High incidence of carcinosarcoma among patients previously treated with tamoxifen. *Isr Med Assoc J.* 2017; 19: 164-7. [[PubMed](#)] [[Google Scholar](#)]
5. Cokelaere K, Michielsen P, De Vos R, Sciot R. Primary mesenteric malignant mixed mesodermal (müllerian) tumor with neuroendocrine differentiation. *Mod Pathol.* 2001; 14: 515-20. [[PubMed](#)] [[Google Scholar](#)]
6. Semczuk A, Ignatov A, Obrzut B, Reventos J, Rechberger T. Role of p53 pathway alterations in uterine carcinosarcomas (malignant mixed Müllerian tumors). *Oncology.* 2014; 87: 193-204. [[PubMed](#)] [[Google Scholar](#)]
7. Huang CC, Ma CJ, Huang WT, Chan TF, Wang JY. Primary malignant mixed Müllerian tumor arising from the mesorectum with a synchronous ovarian cancer: a case report and review of the literature. *J Med Case Rep.* 2011; 5: 15. [[PubMed](#)] [[Google Scholar](#)]
8. Monappa V, Kudva R, Hasan R. Uterine malignant mixed Müllerian tumor camouflaging as pelvic sarcoma. *J Cancer Res Ther.* 2015; 11: 997-9. [[PubMed](#)] [[Google Scholar](#)]
9. Kanis M, Kesterson JP, Shroff S, Lele S, Mhawech-Fauceglia P. Malignant mixed müllerian tumor of primary peritoneal origin. *Ann Diagn Pathol.* 2011; 15: 273-7. [[PubMed](#)] [[Google Scholar](#)]
10. Kalincsák J, Gócze P, Bódis J, Kovács K, Stefanovits Á, Bohonyi N, Péntek S, Papp S. Multimodal treatment of malignant mixed Müllerian tumor. *Orv Hetil.* 2018; 159: 741-747. [[PubMed](#)] [[Google Scholar](#)]

Avances en Biomedicina se distribuye bajo la Licencia Creative Commons Atribución-NoComercial-CompartirIgual 3.0 Venezuela, por lo que el envío y la publicación de artículos a la revista son completamente gratuitos.

Como citar este artículo: Pérez-Ortiz V, Reyna-Villasmil E. Tumor Mülleriano mixto maligno peritoneal primario. Reporte de caso. *Avan Biomed* 2018; 7: 140-4.

