



UNIVERSIDAD
DE LOS ANDES
MÉRIDA VENEZUELA

REPÚBLICA BOLIVARIANA DE VENEZUELA
UNIVERSIDAD DE LOS ANDES
FACULTAD DE FARMACIA Y BIOANÁLISIS
ESCUELA DE BIOANÁLISIS
CENTRO DE INVESTIGACIONES ODONTOLÓGICAS



EFFECTIVIDAD DE LA TERAPIA COMBINADA DE PLASMA RICO EN PLAQUETAS Y PROCAÍNA EN PACIENTES CON CICATRICES HIPERTRÓFICAS

Trabajo presentado como requisito para optar al título de licenciada en
Bioanálisis

Autora:

Moreno Matheus, Nelsy Daniela

Tutora:

MSc. Anajulia González

Co-Tutora:

Dra. Eduvigis Solórzano

Mérida, febrero 2020.

DEDICATORIA

Primeramente, a Dios por acompañarme y haberme permitido llegar hasta este punto y haberme dado salud para lograr mis objetivos, además de su infinita bondad y bendiciones.

A mis padres Nelsi y Daniel por haberme apoyado en todo momento, por sus consejos, sus valores, por la motivación constante que me ha permitido ser una persona de bien, pero más que nada, por su amor incondicional.

A mis hermanos Daye y Daniel E, a quienes amo con toda mi alma, por guiarme como hermanos mayores, por su amor, cariño y apoyo incondicional siempre.

A mis tres sobrinos, por impulsarme con su amor y ternura a seguir adelante. Los amo.

A la segunda familia que me ha regalado Dios, que me han dado su cariño y gran apoyo desde antes de iniciar este hermoso recorrido universitario, especialmente Libia e Ymaru.

Al angelito que me envió Dios para acompañarme en todo momento, Arthemisa.

AGRADECIMIENTO

Agradezco a Dios y a la virgen de Coromoto, por estar presente en cada paso que doy, por escuchar mis oraciones y guiarme por el mejor camino cada día.

Gracias a mis Padres, por ser mis pilares, mi apoyo, por brindarme la oportunidad de estudiar en la ilustre Universidad de los Andes y siempre darme esas palabras de aliento y motivación. ¡LOS AMO!

A mis hermanos, primos, y a mi segunda familia, que siempre me acompañaron y apoyaron sin importar la distancia.

A mi Tutora AnaJulia González, por su apoyo para la realización de este trabajo de grado, por su paciencia, dedicación y todas sus enseñanzas. ¡DIOS TE BENDIGA!

www.bdigital.ula.ve

A los amigos maravillosos que me regalo la Universidad, especialmente Ruth, Anyi y Hectmer por haber sido incondicionales y hacer de mis días los mejores. ¡LOS ADORO!

A la Ilustre Universidad de Los Andes, por permitirme ser parte de tan honorable casa de estudio, y por formarme como profesional.

A la Facultad de Farmacia y Bioanálisis y a los profesores que hacen vida en ella, por acogerme en sus aulas de clases y dejar en mí vida conocimientos de gran valor.

Finalmente, a todos mis familiares y amigos que estuvieron presentes de una u otra manera durante todo este largo camino. ¡GRACIAS TOTALES!

TABLA DE CONTENIDO

VEREDICTO.....	II
DEDICATORIA.....	III
AGRDECIMIENTO.....	IV
TABLA DE CONTENIDO.....	V
RESUMEN.....	IX
INTRODUCCIÓN.....	1
Antecedente del Problema.....	1
El Problema.....	3
Justificación de la Investigación.....	3
Alcances y Limitaciones de la Investigación.....	4
Antecedentes de la Hipótesis.....	5
Antecedentes Históricos.....	9
Antecedentes teóricos.....	13
Definición de términos.....	36
Operacionalización de las variables.....	39
Hipótesis.....	39
Objetivos de la Investigación.....	40
MATERIALES Y METODOS.....	41
Tipo de Investigación.....	41
Diseño de la Investigación.....	41
Población y Muestra.....	41
Sistema de Variables.....	42
Criterios de exclusión.....	42
Técnicas e Instrumentos de Recolección de Datos.....	42
Procedimientos de la Investigación.....	43
Técnicas de Análisis.....	47
RESULTADOS Y DISCUSION.....	47
Antecedentes personales y familiares.....	47

Características clínicas de la cicatriz Pre-infiltración.....	50
Evolución de la cicatriz posterior a la infiltración.	54
Conclusiones	65
Recomendaciones	66
BIBLIOHEMEROGRAFÍA.....	67
ANEXOS	74

www.bdigital.ula.ve

LISTA DE TABLAS

Tabla 1. Clasificación de las cicatrices.	23
Tabla 2. Propiedades farmacológicas de la procaína.	35
Tabla 3. Operacionalización de las Variables	39
Tabla 4. Ubicación, tiempo de la lesión y tratamientos previos.	53

www.bdigital.ula.ve

LISTA DE FIGURAS

Figura 1. Capas de la piel.	14
Figura 2. Mecanismo de reparación tisular.	19
Figura 3. Proceso de cicatrización.	20
Figura 4. Cicatriz hipertrófica.	24
Figura 5. Fases del plasma obtenidas tras la centrifugación.	32
Figura 6. Procedimiento de la investigación, etapa pre infiltrativa.	45
Figura 7. Procedimiento de la investigación.	46
Figura 8. Metodología de obtención del Plasma Rico en Plaquetas.	46
Figura 9. Antecedentes personales y familiares	48
Figura 10. Color de las cicatrices hipertróficas.	50
Figura 11. Tamaño de las cicatrices.	52
Figura 12. Tamaño de las cicatrices previo a la infiltración.	52
Figura 13. Evolución de la cicatriz.	55
Figura 14. Cicatriz hipertrófica roja a rosa pálido.	56
Figura 15. Cicatriz hipertrófica perlada con cambio a tono de la piel.	56
Figura 16. Cicatriz hipertrófica de bordes rojizos	57
Figura 17. Tamaño de las cicatrices hipertróficas a las 4 semanas.	61
Figura 18. Tamaño de las cicatrices hipertróficas a las 8 semanas.	62
Figura 19. Tamaño de las cicatrices hipertróficas a las 12 semanas.	63



UNIVERSIDAD
DE LOS ANDES
MÉRIDA VENEZUELA

REPÚBLICA BOLIVARIANA DE VENEZUELA
UNIVERSIDAD DE LOS ANDES
FACULTAD DE FARMACIA Y BIOANÁLISIS
ESCUELA DE BIOANÁLISIS
CENTRO DE INVESTIGACIONES ODONTOLÓGICAS



EFECTIVIDAD DE LA TERAPIA COMBINADA DE PLASMA RICO EN PLAQUETAS Y PROCAÍNA EN PACIENTES CON CICATRICES HIPERTRÓFICAS

Autora: Nelsy Moreno

Tutora: MSc. Anajulia González

RESUMEN

La cicatriz hipertrófica representa una respuesta proliferativa exagerada al proceso de cicatrización. El problema de estas lesiones es la gran dificultad para tratarlas de manera eficaz. **Objetivo general:** Confirmar la efectividad de la terapia combinada de plasma rico en plaquetas y procaína en el tratamiento de la cicatriz hipertrófica. **Metodología:** investigación confirmatoria con diseño experimental, contemporáneo y transversal conformada por 8 pacientes de género femenino con diagnóstico de cicatriz hipertrófica, a quienes se les infiltró por retroinyección procaína al 1% las 4 primeras semanas y se alternó de la 5ta a la 12ava semana con plasma rico en plaquetas el cual se obtuvo mediante extracción sanguínea y posterior centrifugación. Se recolectaron los datos con observación directa y se recopiló en fichas de registro. Las técnicas de análisis fueron mediante el uso de la estadística descriptiva. **Resultados:** De las 7 cicatrices que cumplieron con el tratamiento, hubo cambios de color en todas las lesiones, las rojas cambiaron a un color rosa pálido, la perlada se observó al final del tratamiento del mismo tono de la piel, mientras que la cicatriz que presentaba el mismo tono de la piel con los alrededores rojos, mejoró en tal punto de quedar casi imperceptible. Todas fueron más suaves y sin tensión, inclusive las dos cicatrices blandas ya no se percibían. posterior a la infiltración, ninguna cicatriz presentó dolor ni prurito. Todas mejoraron tamaño, la disminución en el ancho de la cicatriz hipertrófica oscilo desde 0,5mm hasta 1,5mm, en cuanto al largo la disminución fue desde 0,2 cm hasta 4 cm. **Conclusión:** Se considera que la infiltración de plasma rico en plaquetas y procaína es una alternativa útil en el manejo de la cicatriz hipertrófica ya que proporciona una mejoría significativa en las características clínicas de las cicatrices hipertróficas.

Palabras Clave: Cicatrización, Cicatriz hipertrófica, plasma rico en plaquetas, procaína.

INTRODUCCIÓN

Antecedente del Problema

La piel es un órgano que se encuentra en contacto con el medio ambiente y tiene como función proteger el organismo de las agresiones externas. Una vez que se produce una injuria sobre la piel, se desencadena una serie de mecanismos para reparar y mantener la integridad de la misma, cuyo evento final es la formación de una cicatriz; algunas de ellas tienen repercusiones profundas a nivel funcional, cosmético y psicosocial.

Desde el punto de vista filogenético, el cual estudia los rasgos comunes y diferenciales entre los distintos grupos de animales anteriores o posteriores a la evolución, el ser humano y su sistema nervioso central aparecen como los más desarrollados evolutivamente. Sin embargo, el hombre ha perdido la capacidad de regenerar tejido dañado y ha adquirido solo la capacidad de repararlo mediante una cicatriz; dicha cicatrización se ha desarrollado evolutivamente para optimizar su rapidez y prevenir condiciones de riesgo vital¹.

La cicatrización es un proceso complejo que involucra diferentes factores; después de una lesión, una serie de enzimas séricas se activan en cascada iniciando dicho proceso. La cascada de la coagulación controla la hemorragia en el espacio de la herida y los mismos factores que activan esta cascada, también activan al sistema fibrinolítico, el cual modula el proceso de coagulación. El sistema del complemento es activado de la misma forma, lo que resulta en la formación del factor quimiotáctico para neutrófilos (C_{5a}). Además, la activación de

la cascada de las cininas permite la formación de potentes vasodilatadores que proveen de sangre y otros factores para la cicatrización de la herida. Estas enzimas interaccionan con el ambiente local, lo que atrae diferentes células a la herida, incluyendo plaquetas, monocitos, macrófagos, fibroblastos, células endoteliales y epiteliales. El ambiente de la herida es regulado por productos plaquetarios durante las primeras 24 horas de la herida y posteriormente por los monocitos, que se convierten en macrófagos, liberando factores de crecimiento en la herida e influenciando a ésta hasta que cicatriza².

El problema de estas lesiones es la gran dificultad para tratarlas de manera eficaz, debido principalmente a un conocimiento insuficiente de su fisiopatología; ya que estas lesiones únicamente afectan a la especie humana y, por lo tanto, se hace un gran desafío realizar estudios animales que permitan adquirir mayor conocimiento tanto en la patogenia como en las terapias más adecuadas³. De hecho, se han planteado y aplicado un gran número de terapias para su manejo, de las cuales algunas tienen una base biológica mientras que otras son más bien reportes anecdóticos⁴.

En la regeneración tisular guiada, los factores de crecimiento son utilizados de forma progresiva para favorecer la curación de las heridas y la formación de nuevos tejidos siendo el plasma rico en plaquetas el principal agente que ayuda a suplir muchos de estos requerimientos.⁵

Por otra parte, las cicatrices hipertróficas representan no solo un problema estético sino funcional y pueden ser tratadas con terapia neural (infiltración de procaína) dando como resultado una mejora evidente; esta terapia es de bajo

costo y fácil aplicación, la mayoría de las heridas mejoran junto con sus síntomas asociados, esto se logra con el estímulo en el lugar correcto⁶.

El Problema

Considerando las anteriores formulaciones, se planteó la siguiente interrogante:

¿Cuál es la relación que existe entre la terapia combinada de plasma rico en plaquetas y procaína en el tratamiento para mejorar la cicatriz hipertrófica en pacientes que acudieron al Centro de Investigaciones Odontológicas ULA Mérida durante el periodo octubre 2017 – mayo 2019?

Justificación de la Investigación

Las heridas complicadas y las heridas crónicas siempre han acompañado la práctica médica. Un mal proceso de cicatrización genera un impacto psico-social en el paciente por varias causas entre ellas: la restricción de movimientos si la cicatriz se encuentra en zonas articulares, la apariencia estética que produciría una baja autoestima en el paciente. El tratamiento de la cicatriz hipertrófica es un gran reto para el dermatólogo, pues, aunque hay diversas opciones, no existe una que sea efectiva para todos los pacientes; sin embargo, algunas investigaciones reportan que los tratamientos combinados producen mejores resultados, pero algunos de ellos son muy costosos o pueden tener efectos adversos.

El plasma rico en plaquetas se ha empleado en técnicas de regeneración tisular guiada para la curación de heridas y la procaína se ha utilizado como

terapia neural en la repolarización de la célula, ambos tienen efectos antiinflamatorios y reguladores de la cicatrización por separado. Es por ello que se propone confirmar la efectividad de la terapia combinada de plasma rico en plaquetas y procaína en el tratamiento de la cicatriz hipertrófica ya que proporcionaría una mejoría tanto la parte física como de la psicológica en los pacientes.

Alcances y Limitaciones de la Investigación

El proyecto que se desarrolló tuvo como alcance confirmar la efectividad de la terapia combinada de plasma rico en plaquetas y procaína en el tratamiento de la cicatriz hipertrófica en los pacientes que acudieron a consulta al Centro de Investigaciones Odontológicas de la Facultad de Odontología en la Universidad de Los Andes. Los aspectos puntuales que comprendió la investigación están referidos a la evolución de la cicatriz hipertrófica presente en los pacientes luego que se les aplicó la terapia combinada.

En cuanto a las limitaciones que restringieron la investigación, se consideró la falta de referencias científicas sobre el tema planteado, esto hizo que se haya tomado en cuenta una reducida bibliografía referente al tema, que sustente el criterio de análisis ampliamente, así como también el costo de los insumos necesarios y su obtención y, por otra parte, el flujo deficiente de pacientes con cicatrices hipertróficas.

Antecedentes de la Hipótesis

Trabajos Previos

Acosta y cols⁷ realizaron, en el año 2016, un trabajo de investigación titulado: *Evolución de la cicatriz quirúrgica en abdominoplastia tras infiltración de plasma rico en plaquetas*, cuyo objetivo fue determinar la evolución de la cicatriz quirúrgica en abdominoplastia tras infiltración de PRP. Llevaron a cabo un ensayo que incluyó 26 pacientes de sexo femenino, con edades comprendidas entre los 25 y 50 años, sin alteraciones cutáneas ni sistémicas, a las que se les realizó abdominoplastia convencional más infiltración de PRP en un lado de la cicatriz, elegido al azar, en el postoperatorio inmediato, evaluando las características macroscópicas e histológicas de ambos lados de la cicatriz. Todas las abdominoplastias fueron efectuadas por el mismo equipo quirúrgico y las evaluaciones de los hallazgos macroscópicos fueron realizadas por 4 examinadores distintos, resultados: Las características macroscópicas presentadas a los 21 días fueron: dehiscencia en 16 casos, para un 61.5% de los casos controles, frente a 2 casos para un 7.7% de los casos con PRP. El ensanchamiento se presentó en 13 casos para un 50% en los casos controles frente a 3 casos para un 11.5% en los casos con PRP. De la misma manera, la elevación se observó en 12 casos para un 46.1% de los casos controles, frente a 4 casos para un 15.4% de los casos con PRP. A los 3 meses estas características

clínicas investigadas fueron similares. Las biopsias fueron procesadas y analizadas por 3 dermatopatólogos en iguales condiciones al análisis anterior. Las características histológicas predominantes a los 21 días fueron: inflamación leve perivascular en 20 casos para un 76.9% en los casos con PRP e inflamación moderada más reacción a cuerpo extraño en 20 casos controles con un 76.9%. Fibras colágenas de predominio delgadas con abundante cantidad de mucopolisacáridos en los casos con PRP, 18 casos para un 69.2% frente a los casos controles con fibras colágenas gruesas y con disminución de mucopolisacáridos en 19 casos para un 73.1%. Fibras elásticas con predominio en los casos con PRP, con 16 casos para un 61.5%. A los 3 meses las características más relevantes fueron mayor cantidad de fibras colágenas gruesas en los casos con PRP con 14 casos para un 53.9% y menor cantidad de mucopolisacáridos con 8 casos para 30.8%. la utilización de PRP en el postoperatorio inmediato, ofreció una cicatriz de abdominoplastia con mejor aspecto estético, tanto macroscópico como histológico. Concluyendo que la infiltración de PRP es una alternativa útil en el manejo de la cicatriz postabdominoplastia.

Ramos⁸ publicó, en el año 2016, un trabajo de investigación titulado: *Eficacia del plasma rico en plaquetas utilizado en el tratamiento de las secuelas de quemadura, cicatrices hipertróficas y queloides, en pacientes pediátricos menores de 14 años de edad en la unidad de quemados del hospital de niños Dr. Roberto Gilbert E.* Su objetivo fue describir los resultados del tratamiento con plasma rico en plaquetas de las secuelas de quemadura, cicatrices hipertróficas y queloides en pacientes pediátricos menores de 14 años de edad. Estudio de tipo descriptivo,

con carácter prospectivo y de corte longitudinal, la muestra quedó conformada por 50 pacientes. Se obtuvo como resultados, la herida con mayor frecuencia fue la hipertrófica con el 84 %, la localización fue en extremidades superiores con el 36%, tuvieron tratamiento previo con presoterapia el 86%, se presentó complicaciones en el 6% y el 96 % evolucionó correctamente. En la mayoría de los casos solo se usó una sola infiltración para lograr los objetivos del tratamiento, sin embargo, se aplicaron tratamientos coadyuvantes en casi todos los pacientes. Los resultados fueron beneficiosos en la serie de casos, teniendo en cuenta que el índice de fallo resultó en un 4% y las complicaciones solo se vieron en un 6% de los pacientes. La reducción de la cicatriz y la mejoría de sus características, fue mayor que con el uso de otros tratamientos previos en cuanto a tamaño y tiempo de evolución. En conclusión, se evidenció que el plasma rico en plaquetas, tuvo una adecuada respuesta en el tratamiento de las cicatrices hipertróficas y queloides, se realizaron controles periódicos, y la combinación posterior de zetaplastias y triancinolona intralesional, aumento la eficacia, y la terapia combinada con la presoterapia.

En el año 2000 Muñoz y colaboradores⁹ en su trabajo *Tratamiento de la infección por herpes simple: efecto de la procaína infiltrada sobre las lesiones recurrentes del herpes labial*, el objetivo del estudio fue establecer el efecto de la procaína infiltrada en el tiempo de cicatrización de las lesiones recurrentes del herpes simple labial. Se incluyeron 30 pacientes, 20 mujeres y 10 hombres. Todos presentaban lesiones establecidos de herpes labial (estado vesicular) con máximo

dos días de evolución y 22 manifestaron haber presentado lesiones recurrentes previas. Los pacientes fueron evaluados clínicamente y la información referente a la historia y evolución de las lesiones se hizo un seguimiento cada 24 horas hasta la cicatrización de las mismas. Esta información fue comparada con el comportamiento clínico y tiempo de cicatrización habitual de las lesiones relatado por los pacientes, además de la comparación con los resultados de otros estudios los cuales evalúan diferentes agentes terapéuticos para las lesiones recurrentes del herpes labial. Los resultados mostraron una reducción estadísticamente significativa entre el tiempo de cicatrización habitual y el tiempo de cicatrización luego de infiltrada la procaína, ($p < 0.05$). Del estudio se concluye que la procaína infiltrada acelera el proceso de cicatrización y, por lo tanto, se constituye en una alternativa para la reducción del tiempo de evolución de las lesiones del herpes labial. La relación que guarda esta investigación con el trabajo es que utilizan la procaína infiltrada como se realizara conjuntamente con el plasma rico en plaquetas, y también lo utilizan para cicatrización, aunque no sea directamente en las cicatrices hipertróficas.

En el año 2014, Rossani G, y Cols¹⁰. Publicaron una investigación cuyo objetivo es *determinar la eficacia clínica del plasma rico en plaquetas (PRP) en las quemaduras de segundo grado*. Estudiaron el tiempo requerido en la reepitelización del tejido dañado, la estancia hospitalaria asociada a la curación de las lesiones y la satisfacción del paciente. Realizaron un estudio prospectivo en una muestra de 115 pacientes con quemaduras de segundo grado según la clasificación de Converse-Smith. Las lesiones fueron de menos de 48 horas de

evolución, en diferentes zonas de cara y cuerpo. A todos los pacientes se les aplicó de forma ambulatoria PRP por goteo, completándose el tratamiento con la aplicación de gasas parafinadas. El estudio se realizó entre marzo de 2011 y agosto de 2013. Las quemaduras que evolucionaron mejor y de forma más rápida fueron las de cara, seguidas por las de abdomen y, por último, las de extremidades inferiores. En todas, el tiempo de epitelización fue un 30% inferior que, en quemaduras de similar extensión, profundidad y localización, en pacientes anteriormente tratados sin PRP. Los pacientes fueron atendidos ambulatoriamente cuando las lesiones lo permitieron, y si presentaban lesiones más extensas fueron hospitalizados. El tiempo de internamiento en estos casos se redujo como promedio 18 días con respecto al grupo no tratado con PRP. El tiempo de reepitelización, estancia hospitalaria y la satisfacción de los pacientes. Concluyen que el uso de PRP acorta el tiempo de recuperación en quemaduras de segundo grado, reduce el tiempo de hospitalización y conlleva un alto grado de satisfacción de los pacientes por los resultados obtenidos. La relación que guarda con el trabajo esta investigación es por el uso del plasma rico en plaquetas para la recuperación de una lesión del tejido, haciendo constar que su uso acorta el tiempo de recuperación de dichas lesiones.

Antecedentes Históricos

Una vez que se produce una injuria sobre la piel, se desencadena una serie de mecanismos para reparar y mantener la integridad de la misma. La formación de una cicatriz es el final de este evento. Esta cicatriz puede ser casi imperceptible o

exagerada. Una cicatrización exagerada ya había sido descrita en el Papiro de Smith alrededor del año 1700 antes de Cristo, pero no fue hasta el año 1802 en que Alibert describió este cuadro. Mancini en 1962 y Peacock en 1970, definieron cicatriz hipertrófica como una cicatriz excesiva que sobresale encima del nivel cutáneo y cuyos límites se mantienen confinados dentro de la lesión original, mientras que, en el queloide, estos límites sobrepasan la lesión original¹¹.

La terapia neural es una práctica médica que se inició en Europa a mediados del siglo XIX a partir de las observaciones empíricas reportadas en Rusia por Pavlov, Speransky, Vischevsky y Bikov, en Alemania por Spiess, Leriche y Schleich y en Inglaterra por Head. En las primeras décadas del siglo XX, Ferdinand y Walter Huneke propusieron varias hipótesis en las que se basan los esquemas a seguir en esta terapia como se practica en la actualidad, y acuñaron gran parte del léxico que se emplea para expresar los conceptos de enfermedad, salud y el entorno que rodea al individuo como ser social ¹². Los hermanos médicos alemanes Ferdinand y Walter Huneke, desarrollaron la investigación y la sistematización propia de la Terapia Neural. En 1925 los hermanos Huneke vieron desaparecer de súbito la jaqueca de su hermana, tan resistida hasta aquel entonces a diversos tratamientos recibidos. Siguiendo el consejo de un viejo colega, durante el siguiente ataque de su hermana, Ferdinand le inyectó atophanil endovenoso (un antirreumático) y vio que la migraña desapareció de inmediato, junto con todas las manifestaciones adicionales, inclusive una depresión. No se trataba de una simple supresión anestésica del dolor ni de un efecto sugestivo. Junto con su hermano Walter, descubrió la causa del asombroso efecto: Atophanil

se fabricaba de dos maneras, para inyección intravenosa y para aplicaciones intramusculares con un poco de procaína para mitigar el dolor. Por error, Ferdinand inyectó en vena a su hermana la ampollita para aplicación muscular. Allí empezó su asombro. Ferdinand inyectó a una paciente con fuertes cefaleas y muy malas venas un poco de procaína paravenosa, logrando el mismo efecto que si hubiera inyectado en la vena. Dedujo que no podía ser el resultado de una reabsorción procaínica en el vaso sanguíneo. La rapidez de las reacciones, también en inyecciones fuera de la vena, les condujo a pensar en procesos eléctricos que corrían de alguna manera por vías nervioso-vegetativas. En 1928, publicaron sus experiencias bajo el título "Desconocidas reacciones a distancia de los anestésicos locales"¹³.

La procaína fue descubierta por Einhorn y patentada por los laboratorios Hoechst. En un estudio clínico publicado, el Dr. Paul Luth del Hospital Municipal OffenbachMain, Alemania, continúa el examen del medicamento conocido como procaína (la cual fue creada en 1905) y su conexión con el metabolismo cerebral. Ha sido usada durante casi 50 años como un anestésico local por sus propiedades no tóxicas y su compatibilidad tisular. La procaína fue originalmente investigada como un fármaco que tiene un amplio espectro por el Dr. R. Leriche en 1930. Cuando comenzó sus estudios de la procaína, rápidamente se dio cuenta que podría tener un efecto positivo más allá de su uso inicial en la cirugía. El Dr. Leriche reportó que la inyección de la procaína podría ser de mucho beneficio para las personas ancianas. Creyendo que la vejez y las enfermedades que conlleva, son causadas por un sistema nervioso que ha sido alterado por causas dañinas

ambientales, el Dr. Leriche vio algo en la procaína que podría, en ocasiones, invertir el daño ¹²⁻¹⁴.

De los 3 elementos formes de la sangre, las plaquetas fueron las últimas en ser descubiertas; su identificación se atribuye al médico francés Alfred Donne, en 1842. Un análisis histórico hecho recientemente señala que el anatomista alemán Max Schultze confirmó la existencia de las plaquetas y fue el primero en hacer su descripción. Con posterioridad, los trabajos del médico francés George Hayem en 1878 y del patólogo italiano Giulio Bizzorero en 1882, aportaron más información sobre estos elementos. Sin embargo, las ideas de Hayem sobre el origen y desarrollo de las plaquetas estaban equivocadas, pues pensaba que contenían hemoglobina y eran precursoras de los hematíes. Bizzorero llamó piastrine, pequeñas placas, a estos nuevos corpúsculos identificados, que posteriormente fueron denominados plaquettes en francés, platelets en inglés y consecuentemente, plaquetas en español. Él los describió como unas "esférulas" menores que los hematíes, las que en ocasiones aparecían como agregados y podían participar en la formación de un material fibroso; además, demostró que estas estructuras no tenían núcleo ni contenían hemoglobina, como había pensado Hayem. La continuación de sus estudios logró aportar valiosa información sobre su intervención en el proceso de la coagulación sanguínea ¹⁵.

Antecedentes teóricos

Generalidades de la Piel

La piel es un órgano complejo que realiza diversas funciones resultantes de reacciones físicas y químicas¹⁶. Es una barrera física e inmunológica con complejos mecanismos de defensa que se pueden dividir en tres compartimentos funcionales. El primer compartimento es la defensa epitelial, que se caracteriza por la presencia de péptidos y proteínas antimicrobianas; el segundo es la inmunidad innata, encargada del reconocimiento de componentes microbianos por medio de receptores con la subsecuente activación de vías de señalización que permiten la expresión de citocinas proinflamatorias e interferones; y el tercero es la inmunidad adaptativa, representada por las células presentadoras de antígenos, y los linfocitos T y B activados. Los queratinocitos, principales células de la epidermis, tienen un papel activo en la respuesta inmunitaria por medio de la producción de citocinas, quimiocinas, péptidos antimicrobianos y la expresión de receptores¹⁷.

Capas de la piel

La piel se compone de tres capas principales: la epidermis (capa exterior), el corion (Dermis) y el tejido subcutáneo (Hipodermis) como se observa en la Figura 1. La mayoría de las células epiteliales componen la epidermis, que es avascular y relativamente delgada, cada 15-30 días es eliminada y renovada. Entre la epidermis y la dermis existe la membrana basal que proporciona el

intercambio de fluidos y enlaces estructurales del epitelio con la dermis. En el colágeno de la dermis existente hay tejido conjuntivo, el cual contiene las glándulas sudoríparas, las glándulas sebáceas y los folículos pilosos. La rica red vascular y tejido nervioso de la dermis suministra oxígeno y nutrientes a la epidermis, por medio de la membrana basal. El tejido subcutáneo (hipodermis) se compone de tejido conectivo y tejido graso. Este posee una mala vascularización, y permanece debajo de la dermis⁶⁻¹⁷.

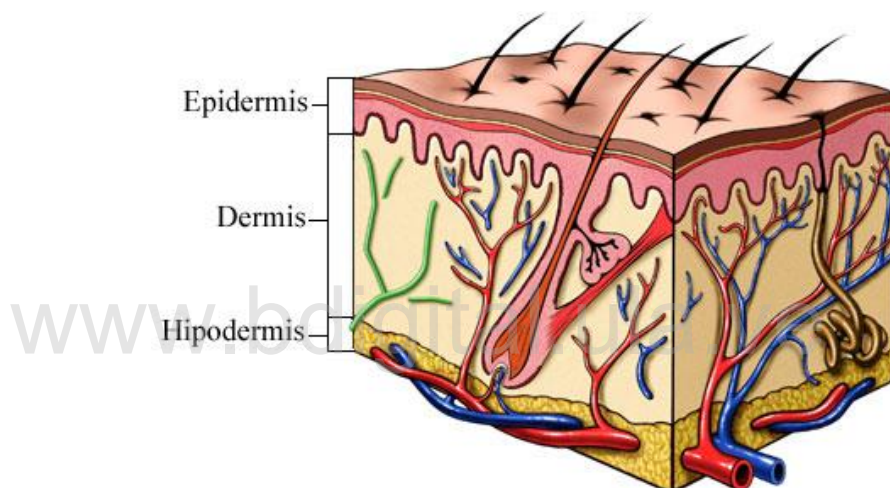


Figura 1. Capas de la piel. Disponible en: <http://centropuntocero.com/tag/piel/>.

Generalidades de la matriz extracelular

La matriz extracelular está formada por un conjunto de macromoléculas, que se localizan entre las células de un determinado tejido o en el lado externo de la membrana plasmática de cualquier célula, considerada aisladamente. Estos componentes son en general producidos por las mismas células o los aporta la

corriente sanguínea. En ambos casos forman el medio donde las células sobreviven, se multiplican y desempeñan sus funciones¹⁸.

Las macromoléculas que constituyen la matriz extracelular son de cuatro grandes tipos: (1) sistema colágeno (2) sistema elástico (3) proteoglicanos (4) glicoproteínas multifuncionales (laminina, fibronectina, tenascina, trombospondina y otras). Cada una desempeña funciones de manera integrada con las demás; esto hace que la matriz sea calificada como un verdadero complejo funcional. Los colágenos y el sistema elástico constituyen la arquitectura de la matriz extracelular. Las glicoproteínas actúan como moléculas de adhesión del sustrato intercelular, importantes en las interacciones célula-célula y célula-matriz. Los glicosaminoglicanos y proteoglicanos tienen un papel fundamental en el equilibrio hidroelectrolítico y ácido básico¹⁸.

El equilibrio de la matriz extracelular se mantiene por una regulación entre la síntesis, formación, desgaste y remodelación. Este es un proceso regulado por las moléculas que estimulan su elaboración tales como de los factores de crecimiento, y otros factores que regulan su catabolismo y la regeneración. La síntesis es realizada por células de origen epitelial y mesenquimal, como el fibroblasto y miofibroblasto. Su catabolismo ocurre por acción de enzimas líticas tipo colagenasa, elastasa y otras metaloproteinasas, encontradas en los leucocitos, linfocitos y macrófagos. Estas enzimas son reguladas principalmente por un conjunto de moléculas conocidas como (TIMP) o enzimas inhibidoras de las metaloproteinasas, sintetizadas por los fibroblastos y otras células de origen

epitelial o mesenquimal. De este equilibrio dinámico se dependen los procesos fisiológicos normales y los fisiopatológicos durante la respuesta inmune¹⁸.

Modelo Teórico de la Reparación Tisular

La reparación constituye un fenómeno biológico que comprende varios procesos perfectamente ensamblados y ordenados (Figura 2). Desde el mismo momento en que se produce la agresión a un tejido se activa una cascada de señales moleculares que dan lugar a una secuencia concatenada de procesos que integran las siguientes fases: inflamatoria, proliferativa, reparadora y de remodelación¹⁹.

Para el autor la fase inflamatoria representa la compleja reacción de defensa del organismo ante la acción de diferentes agentes nocivos de precedencia mecánica, física o bacteriana. El objetivo de ésta es la eliminación de los agentes nocivos, o en su defecto su inactivación, limpiar el tejido y establecer las condiciones óptimas para los sucesivos procedimientos proliferativos. La mayor parte de las lesiones causan una hemorragia desde los vasos sanguíneos dañados, por ende el paso en los procesos reparativos es el de detener la hemorragia. La activación plaquetaria en respuesta al daño tisular y vascular provoca la formación de un tapón plaquetario y un coágulo hemático cuyas funciones son consecución de la hemostasia, y la secreción de proteínas biológicamente activas involucradas en el proceso de curación tisular. Estas proteínas son denominadas factores de crecimiento secretadas básicamente por la estructura plaquetaria, pero no de manera exclusiva, pudiendo ser producidas

también por varias células como es el caso de fibroblasto, macrófagos, neutrófilos y linfocitos.

Así mismo, García y colaboradores expresan que la coagulación, que transcurre en diversas etapas (cascada de coagulación), mediante la intervención de 30 factores diferentes, forma una red de fibrina compuesta por fibrinógeno, así que se origina un coágulo que detiene la hemorragia, cierra la herida y la protege de posibles contaminaciones bacterianas. El coágulo constituirá un andamiaje básico para la formación del nuevo tejido cicatricial, y proporciona una matriz provisional a través de la cual las células pueden migrar durante los procesos de reparación. Dicho coágulo está formado por plaquetas embebidas en una mezcla de fibras de fibrina entrecruzadas, junto a pequeñas cantidades de fibronectina plasmática, vitronectina y trombospondina. Además, también sirve de reservorio de citosinas y factores de crecimiento que son liberados en la degranulación plaquetaria. Este cocktail precoz de factores de crecimiento constituye la base de los procesos de cierre de la lesión; proporciona señales quimiotácticas para reclutar células inflamatorias circulantes hacia la zona lesionada, y estimula la característica respuesta angiogénica de la herida. La fase proliferativa, tiene como fin alcanzar la reconstitución vascular y volver a rellenar la zona defectuosa mediante el tejido neoformado. En síntesis, la regeneración de los tejidos duros y blandos tiene lugar mediante un complejo de eventos a nivel celular y a nivel molecular que son regulados por proteínas de señal (FC), en un proceso biológico que, hoy por hoy, aún no ha sido caracterizado en su totalidad, pero en el que las plaquetas juegan un papel capital

y decisivo. Los FC liberados por las distintas poblaciones celulares presentes en la herida, estimulan la migración de fibroblastos, células epiteliales y células del endotelio vascular ilesas de los márgenes de la lesión; a su vez, estas células proliferan, aumentando la celularidad, e iniciando la fase proliferativa. Los fibroblastos que derivan del tejido circundante van incrementando su número dentro de la herida gracias a los FC, dividiéndose para comenzar a depositar el colágeno y proteoglicanos (macromoléculas de la matriz extracelular). En cuanto a la fase de diferenciación y remodelación se comienza la maduración de las fibras de colágeno, la extensión de la lesión se reduce, disminuye la presencia vascular y el contenido de agua del tejido, que finalmente se transforma en un tejido neoformado. Para que el nuevo tejido sea sustituido por una cicatriz es necesario cambios en la matriz extracelular, donde algunos FC y diversas citosinas inducen la secreción de metaloproteinasas por parte de los fibroblastos, macrófagos, neutrófilos y algunas células epiteliales; que degradan el colágeno y otras proteínas¹⁹.

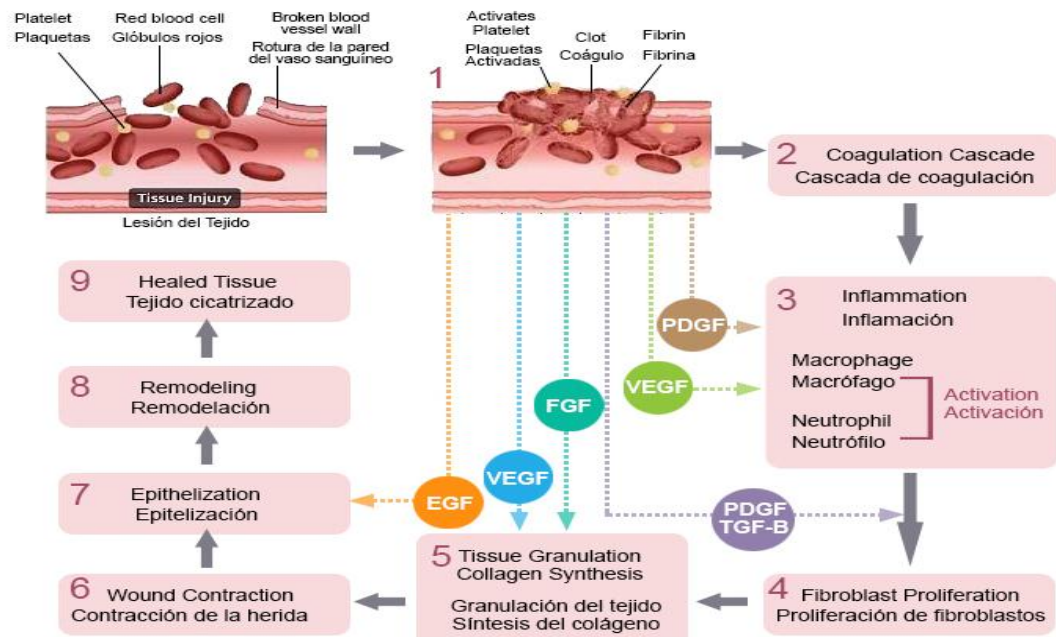


Figura 2. Mecanismo de reparación tisular. Disponible en: <http://www.plasmaspl.com/que-es-el-plasma-spl/>

Cicatrización

La cicatrización es un proceso de reparación de un tejido donde se ha producido una ruptura de membranas que se extiende hacia la dermis (Figura 3). Es un proceso dinámico, continuo y complejo en el que interactúan diferentes células, la matriz extracelular y mediadores químicos, como citocinas, además de la participación de factores locales y sistémicos que influyen en el desenlace final de las cicatrices. Los objetivos finales de la cicatrización son recuperar la integridad, la función de barrera y la fuerza de tensión de la piel. El espectro de la cicatrización puede ser normal o puede ir desde cambios mínimos con la formación de cicatrices atróficas, hasta cambios excesivos que dan origen a cicatrices hipertróficas y queloides²⁰.

La cicatrización puede seguir tres formas: normal, patológica o inestética. La cicatriz patológica a su vez se subdivide en Insuficiente (cicatriz inestable, úlceras crónicas) y en Excesiva (queloides y cicatriz hipertrófica). La cicatriz inestética no es producto de un proceso anormal sino más bien depende del tipo de herida y la técnica de reparación, que muchas veces obliga a una revisión y retoques. Sin duda esta es la clasificación que es más recomendable utilizar al momento de enfrentar el diagnóstico de una herida o cicatriz por su simplicidad y claridad. Las cicatrices hipertróficas y los queloides constituyen un problema estético, y ocasionalmente funcional, para los pacientes que las padecen. En un estudio se encontró que el 60% de los pacientes se sentía insatisfecho con los resultados cosméticos de las cicatrices luego de procedimientos dermatológicos y de cirugía plástica y hasta el 90% deseaba mejorar su aspecto. El objetivo de la cicatrización es una completa restauración funcional y estética de la zona, dependiendo del daño original se obtendrán diferentes resultados⁶⁻²⁰⁻²¹.

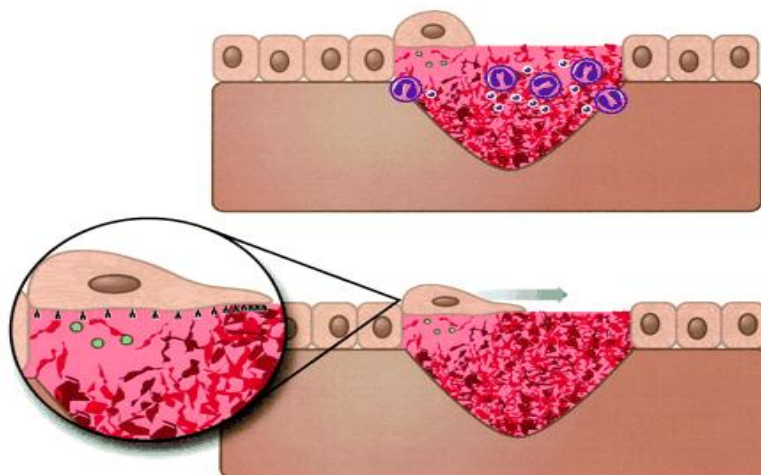


Figura 3. Proceso de cicatrización. Disponible en: <http://www.biblioteca-medica.com.ar/2013/03/cicatrizacion.html>.

La cicatrización como problema clínico

El proceso fisiológico de cicatrización tras una lesión traumática, quirúrgica o de cualquier otra naturaleza, afecta a todos los órganos del cuerpo humano. Como consecuencia directa de su función protectora de los órganos internos frente a cualquier agresión externa, no es sorprendente que la piel sea el órgano más frecuentemente involucrado y en el que se han estudiado más exhaustivamente los mecanismos de cicatrización. Este interés está plenamente justificado si consideramos que, a pesar de tratarse de un mecanismo defensivo fisiológico, la cicatrización ocasiona con frecuencia consecuencias médicas indeseables, como dolor o prurito, déficits funcionales, restricción de movimiento (por contracturas sobre las articulaciones), alteraciones del crecimiento y secuelas estéticas y psicológicas²².

Cuando se produce una herida o lesión, se desencadenan los procesos de reparación cutánea para mantener la homeostasis interna, con la formación de una cicatriz local, que es inevitable cuando el daño inicial alcanza un tercio del grosor de la piel. La cicatriz cutánea se define como la alteración macroscópica de la estructura y función normales de la piel, originada por la aparición de tejido dérmico fibroso de reemplazo, que se desarrolla tras la curación de una herida, bien traumática, quirúrgica o por quemadura. En la zona afectada, el tejido dérmico normal es reemplazado por una matriz extracelular compuesta principalmente por fibronectina y colágeno tipos I y III. Por tanto, el tejido cicatricial posee la misma composición bioquímica que la piel sana. Se trata, por tanto, de

una alteración morfogénica, que consiste en el fracaso en la regeneración de la estructura normal de la dermis, más que cambios en la composición bioquímica de la misma²².

La cantidad y calidad del tejido cicatricial es muy variable en los diferentes individuos, y se evalúa a partir de estudios histológicos y escalas clínicas que incluyen criterios como el volumen, contorno, color o consistencia de la cicatriz. Las alteraciones en las fases del proceso de cicatrización pueden determinar la aparición de heridas crónicas o cicatrices anormales. En este sentido, es especialmente importante el periodo inmediatamente posterior a la herida inicial (2-3 semanas), que puede condicionar la apariencia final de la piel. En este intervalo, se pueden instaurar procedimientos médicos o quirúrgicos que mejoren los resultados estéticos y funcionales, y prevengan la aparición de cicatrices patológicas²².

Cicatriz

Es el resultado de la reparación de una lesión tisular que afecta a la dermis. Todas las lesiones traumáticas o quirúrgicas que afecten la dermis llevarán aparejada la presencia de una cicatriz. El tipo de cicatriz es variable e impredecible para cada persona, puede ir desde una cicatriz inmadura hasta un queloide mayor (Tabla 1). Cuando se produce una herida, se desencadena una serie de fenómenos biológicos destinados a repararla, que en conjunto se denominan proceso de cicatrización. En el mejor de los casos el proceso finaliza con la reparación completa de la

lesión, sin secuelas funcionales ni estéticas. Cuando las condiciones no son tan favorables y se debe sustituir el tejido perdido, el organismo sustituye el defecto mediante una cicatriz²³.

Tabla 1. Clasificación de las cicatrices¹¹.

CLASIFICACIÓN DE LAS CICATRICES: (VANCOUVER SCAR SCALE) ²²	
Cicatriz madura	Plana, ligeramente coloreada.
Cicatriz inmadura:	Ligeramente elevada, rojiza, asocia prurito y dolor.
Cicatriz hipertrófica lineal:	Elevada, asocia prurito y se limita al borde de la incisión. Aparece semanas después de la cirugía. La maduración completa es a los 2 años.
Cicatriz hipertrófica:	Abarca toda la extensión de la lesión, es elevada, rojiza y asocia prurito. Cicatriz de quemadura.
Queloides menor:	Una elevación focal, pruriginosa que se extiende sobre tejido normal, no tiene regresión. Si se reseca, asocia alto porcentaje de recidiva.
Queloides mayor:	De gran tamaño, elevado (>0.5 cm), asocia dolor y prurito, se extiende sobre tejido normal.

Cicatrices Hipertróficas

La cicatriz hipertrófica (Figura 4) representa una respuesta proliferativa exagerada al proceso de cicatrización, respetando los límites de la herida original, remite de manera espontánea²⁴. Su origen aún no está muy bien elucidado, pero existen diferencias moleculares, particularmente en las citocinas inflamatorias con respecto a la cicatrización normal del adulto y más aún con la cicatrización fetal, que es casi imperceptible²⁵.

Las cicatrices hipertróficas son alteraciones fisiológicas del proceso de cicatrización que se caracteriza por un mayor depósito de las sustancias de la matriz extracelular, como lo son fibras de colágeno tipo I hialinizadas eosinófilas dispuestas aleatoriamente, con abundantes mucopolisacaridos en particular condroitin-4-sulfato y mayor presencia de fibroblastos dispuestos también de forma desorganizada entre las fibras de colágeno. Estas son lesiones benignas que alteran la estructura de la dermis y epidermis, y pueden ser causadas por cualquier injuria a la integridad física de la piel, llámese laceración, herida cortante, quemaduras o lesiones infectadas²⁶.

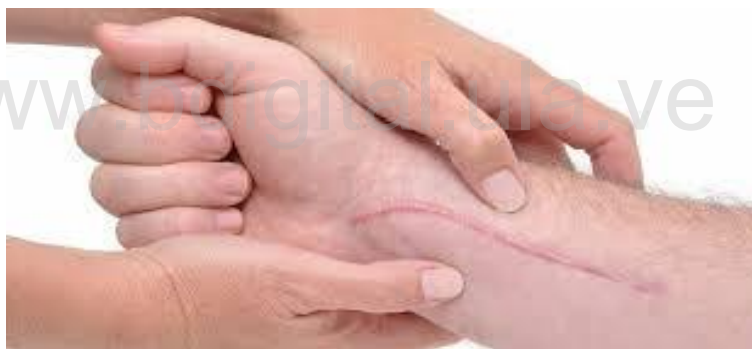

Figura 4. Cicatriz hipertrófica. Disponible en: <http://blog.casapia.com/tratamiento-natural-para-cicatrices/>.

Fisiopatología de las cicatrices hipertróficas

La formación de cicatrices hipertróficas y queloides está siempre precedida de una prolongación y/o exageración en la fase inflamatoria de la cicatrización. Esto lleva a un incremento en la síntesis de citoquinas fibrogénicas, lo que a su vez se

traduce en un aumento en la presencia de matriz extracelular, lo cual es la base en la fisiopatología de estos desórdenes. Este aumento en la matriz extracelular puede deberse a un incremento en la síntesis de colágeno, fibronectina y otros proteoglicanos o a una disminución en la degradación de estas proteínas de matriz con una alteración en la remodelación de las mismas. En realidad, parece que los dos mecanismos están involucrados en la presencia de estas alteraciones. Tanto la cicatriz hipertrófica como los queloides se caracterizan por tener un aumento importante en las fibras de colágeno que además están organizadas de una manera aleatoria, lo que implica el defecto en la remodelación. Asimismo, las cicatrices hipertróficas poseen un número muchísimo mayor de mastocitos que las cicatrices normales, los cuales, con su liberación de histamina, son responsables del prurito, el eritema y el edema de estas lesiones.²⁷

El mecanismo por medio del cual se ve aumentada la cantidad de colágeno no es por un aumento en el volumen total de fibroblastos, sino por un aumento en su producción de proteínas de matriz (colágeno), lo cual se ha documentado mediante estudios experimentales que muestran un incremento en el RNAm encargado en parte de la producción de dichas sustancias. Asimismo, se ha podido documentar el hecho de que la degradación en estas proteínas de matriz está disminuida. El RNAm encargado de parte de la síntesis de colagenasas está disminuido en estos tejidos, lo que se manifiesta con una disminución en la síntesis de colagenasas. Esto se va a traducir en que el colágeno viejo y aumentado quede reparado de manera aleatoria, sin una degradación ni organización adecuadas (remodelación). La alteración en la remodelación de la

cicatriz también se ve alterada por una diferencia en la composición de los proteoglicanos de la herida. Estas heridas suelen tener una mayor concentración de versicán, un proteoglicano que aumenta el contenido de agua en la cicatriz, alterando el proceso de reorganización de las fibras de colágeno, traduciéndose en la presencia de un tejido más rígido. Así mismo, la disminución en la concentración del proteoglicano decorin afecta la remodelación, pues no va a permitir la formación de fibras más finas de colágeno.²⁷

Los factores de crecimiento son sustancias indispensables en la modulación de los procesos durante la cicatrización. Específicamente se ha encontrado que el FCDP, el FCT BETA y el factor de crecimiento parecido a la insulina (FCPI) de una parte estimulan la proliferación y migración fibroblástica y la síntesis de colágeno, y de otra disminuyen la acción de las colagenasas reduciendo su producción. Estos factores de crecimiento, bajo circunstancias normales, estimulan la granulación de heridas; sin embargo, cuando la fase inflamatoria está prolongada, su presencia no sólo aumenta en concentración, sino que además persiste por un tiempo más prolongado, casos en los cuales tiene un efecto deletéreo sobre dichos procesos.²⁷

Como factores autorregulatorios antifibróticos, se ha encontrado la acción del Interferón I y II (IFN I-II), del cual existen receptores universales en prácticamente todas las células. Al fijarse a los receptores de los fibroblastos, inhiben las tasas de transcripción de algunos genes que, específicamente en los fibroblastos, se traduce en una disminución en la tasa de proliferación fibroblástica y una

disminución en la síntesis de colágeno y fibronectina. Ésta es una de las herramientas que podrían utilizarse en la prevención de estos desórdenes.²⁷

Tratamientos Convencionales de las cicatrices

Tratamiento de oclusión: Incluye el uso de geles y láminas de silicona. Se considera de primera línea en el manejo de las cicatrices hipertróficas y en la prevención del desarrollo de cicatrices anormales en pacientes con factores de riesgo. El mecanismo de acción de la silicona sobre las cicatrices es desconocido, pero se cree que se debe a un efecto hidratante y oclusivo, capaz de generar una electricidad estática y de prevenir el exudado capilar.²⁰

Tratamiento de compresión: Es un tratamiento adyuvante basado en el uso de botones, aretes de presión, vendajes adhesivos, elásticos y fajas de compresión. Se cree que la presión generada sobre la cicatriz disminuye la proliferación de fibroblastos y tiene efectos sobre la función de los inhibidores de colagenasas, alfa macroglobulinas, mastocitos y neovascularización.²⁰

Crioterapia: Consiste en un enfriamiento y calentamiento secuencial que trae como consecuencia muerte celular y reorganización tisular en especial en la disposición de las fibras de colágeno. Tiene una eficacia reportada del 50-85% asociando aplanamiento de la herida y mejoría de los síntomas. La hipopigmentación o la despigmentación son las complicaciones más temidas¹¹.

5-Fluorouracilo: Es un agente anti proliferativo análogo a la pirimidina, con reconocida trayectoria para otros desórdenes. Su acción sobre los fibroblastos es inhibitoria y produce cierto grado de remodelación siendo más efectivo sobre las cicatrices hipertróficas que para los queloides¹¹.

Corticoides: El uso de esta terapia se realiza a través de la infiltración local; su mecanismo de acción se debe a su efecto antiinflamatorio e hipoxico. Uno de los más utilizados es la triamcinolona²⁸.

Laser: El láser quema a través de la absorción de la luz. El láser de colorante pulsado de 585 o 595 nm es considerado el láser de elección para el manejo de cicatrices. Lo ideal es hacer el tratamiento de forma temprana dentro de los primeros meses después de la lesión²⁸.

Bleomicina intralesional: Agente anti proliferativo, de uso tópico e intralesional de uso reciente y con poca experiencia, actúa de forma directa sobre fibroblastos y así produce regresión de la cicatriz. Su uso es prometedor; no solo mejora la apariencia cosmética de las cicatrices, sino que además mitiga los síntomas como el prurito y el dolor¹¹⁻²⁸.

Tratamientos no convencionales de las cicatrices

Infiltración de procaína:

Su acción es evitar la despolarización de la membrana bloqueando la generación y conducción del impulso nervioso, normalizando las funciones e integridad celular. Su uso debe hacerse exclusivamente en forma de clorhidrato, sin mezclarse con ninguna otra sustancia y en diluciones al 1% o inferiores. Se aplican inyecciones en el tejido debajo de cicatrices⁹⁻²⁹.

Infiltración de plasma rico en plaquetas:

Favorece la estimulación de la reparación y/o regeneración del tejido de modo global³⁰.

Generalidades del Plasma Rico en Plaquetas

El plasma sanguíneo se puede definir como el líquido claro y ligeramente amarillento que se obtiene después de sedimentar, mediante centrifugación generalmente, los elementos formes de la sangre no coagulada. Contiene un 10% de solutos, de los cuales una gran parte son proteínas (7g/dl), aproximadamente un 0,9% de sales inorgánico y el 2% restante lo constituyen diversos compuestos orgánicos no proteico³¹.

Cuando se centrifuga la sangre anti coagulada, se forman tres capas en función de la densidad: la capa inferior (densidad 1.09), compuesta por glóbulos rojos; la capa media (densidad 1.06), compuesta por glóbulos blancos y plaquetas y la capa superior (densidad 1.03), compuesta por plasma. La fase plasmática, a su

vez, se puede subdividir en tres fracciones en función de la cantidad de plaquetas presentes, que, de superior a inferior, son: una fracción pobre en plaquetas, la fracción intermedia con una concentración media de plaquetas y la fracción rica en plaquetas³¹.

Plaquetas

Son fragmentos citoplasmáticos anucleados, que se producen como consecuencia de la ruptura y liberación del citoplasma de los megacariocitos de la médula ósea. Las plaquetas circulan en la sangre en forma de disco biconvexo (discocitos) de aproximadamente 3 μm de diámetro, un volumen (volumen medio plaquetario) de 8,3 a 11,6 fL y 10 pg de peso. Tienen una vida media en la sangre de 7 a 10 días y su concentración oscila entre 150.000 y 450.000 por μL . Portan organelas específicas, como son los gránulos α y los gránulos densos³¹.

Las plaquetas son el primer elemento en llegar al sitio de la lesión y son activadas en la fase temprana de inflamación del proceso de cicatrización, desempeñan un papel en la agregación, formación del coágulo, homeostasis a través de la membrana celular, adherencia y liberación de sustancias que promueven la reparación del tejido e influyen en la reactividad de los vasos sanguíneos; también participan en la angiogénesis de las células sanguíneas³².

Plasma Rico en plaquetas

El plasma rico en plaquetas se define como una porción del plasma propio con una concentración plaquetaria superior a la basal obtenida mediante centrifugación (Figura 5). Esta fracción plasmática contiene no sólo un mayor volumen de plaquetas sino también los factores responsables de la coagulación. Además, el PRP también es rico en proteínas que actúan a nivel de la adhesión celular (fibrina, fibronectina, y vitronectina), por lo que proporciona el soporte estructural necesario para la migración celular, y para la proliferación y crecimiento tridimensional de los tejidos sobre los que actúa. El PRP tiene efectos no solo directamente sobre las células diana para los factores de crecimiento, sino también como matriz extracelular para la estimulación de la reparación y/o regeneración del tejido de un modo global. La centrifugación es el procedimiento básico para obtener PRP³⁰⁻³³.

Entre las ventajas que se han observado con uso del plasma rico en plaquetas es que contiene altas concentraciones de factores de crecimiento, como PDGF (factor de crecimiento derivado de las plaquetas), EGF (Factor de crecimiento epitelial), VEGF (factor de crecimiento del endotelio vascular), IGF-I (factor de crecimiento insulín-like), TGF- β (factor de crecimiento transformante β) que estimulan diversas funciones biológicas como la quimiotaxis, la angiogénesis, la proliferación y diferenciación celular, que facilitan la cicatrización³⁴.

Cuando se liberan estos factores de crecimiento de las plaquetas, desencadenan un proceso de regeneración tisular. Se ha demostrado que, además de factores de crecimiento, el tejido granular de heridas tratadas con

plasma rico en plaquetas contiene componentes intra y extra plaquetarios que también pueden contribuir a la regeneración del tejido. Por otro lado, el plasma rico en plaquetas presenta un riesgo bajo o nulo de infección o reacciones inmunológicas, ya que las plaquetas juegan un papel importante en los mecanismos de defensa del huésped en la zona de la herida, mediante la liberación de péptidos de señalización que atraen macrófagos³⁴.

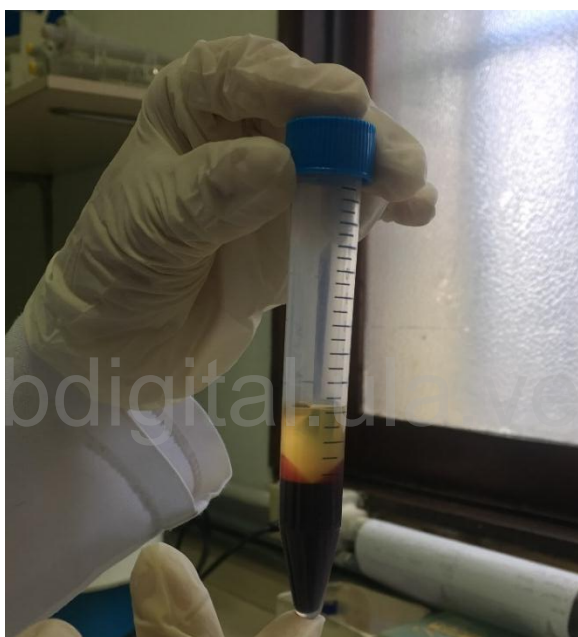


Figura 5. Fases del plasma obtenidas tras la centrifugación. Fuente propia

Factores de crecimiento

Son un conjunto de sustancias de naturaleza peptídica, mediadores biológicos que regulan importantes acontecimientos celulares implicados en la reparación tisular al ligarse a receptores específicos de la superficie celular, son capaces de modificar las respuestas biológicas celulares, ya que regulan la migración, proliferación, diferenciación y metabolismo celular. Los factores de crecimiento

estimulan el aumento del tamaño celular al incrementar la síntesis proteica de las células sobre las que actúan³⁴.

Los factores de crecimiento plaquetario son:

Factor de crecimiento epidérmico (EGF): estimula la proliferación de células epiteliales, fibroblastos, la reepitelización y la angiogénesis.

Factor de crecimiento derivado de plaquetas (PDGF): induce la producción de colágeno tipo I, activación de macrófagos, angiogénesis, quimiotaxis y actividad proliferativa de fibroblastos, expresión de ARN mensajero en condrocitos y osteoblastos y estimula la mitogénesis de fibroblastos.

Factor de crecimiento insulínico I (IGF-I): estimula la síntesis de proteínas y colágeno, proliferación y diferenciación de mioblastos y fibroblastos que regulan la regeneración muscular y aumenta la formación ósea por proliferación y diferenciación de osteoblastos.

Factor de crecimiento transformante α (TGF- α): provoca crecimiento de células endoteliales, epiteliales y mesenquimales, producción de osteoblastos y participa en la remodelación ósea.

Factor de crecimiento transformante $\beta 1$ (TGF- $\beta 1$): estimula diferenciación de células mesenquimatosas a condrocitos, síntesis de colágeno tipo II y proteoglicanos regulando la producción de cartílago. A nivel muscular estimula la producción de proteínas de matriz extracelular e inhibe su degradación, produciendo fibrosis de tejido muscular. Aumenta la quimiotaxis y la mitogénesis

de preosteoblastos, inhibe la producción de osteoclastos, por lo que inicia y regula la regeneración ósea.

Factor de crecimiento transformante $\beta 2$ (TGF- $\beta 2$): estimula la regeneración ósea al aumentar la actividad de los osteoblastos y regular la actividad de osteoclastos.

Factor de crecimiento del endotelio vascular (VEFG): induce angiogénesis, migración y mitosis de células endoteliales, liberación de óxido nítrico, aumenta síntesis de metaloproteinasas que degradan el colágeno tipos 1, 2 y 3 del intersticio.

Factor de crecimiento endotelial derivado de plaquetas (PDEGF): induce proliferación de queratinocitos y fibroblastos dérmicos.

Factor angiogénico derivado de plaquetas (PDAF): induce la angiogénesis estimulando células del endotelio vascular³⁵.

Procaína

La procaína es un anestésico local que produce una pérdida reversible de la sensibilidad, por disminución de la conducción de impulsos nerviosos sensoriales cerca del sitio de aplicación. La aplicación de procaína (terapia neural) se fundamenta en generar un estímulo inespecífico en el organismo del paciente para que el mismo busque auto organizarse hacia un estado de salud debido a sus propiedades farmacológicas (Tabla 2). El estímulo inespecífico que se proporciona consiste en la inserción de una aguja y un anestésico local, la procaína. La

neutralización del campo interferente con procaína puede generar la interrupción del impulso neural dañino generando mejoría de los síntomas establecidos⁶⁻³⁶.

La finalidad es facilitar los mecanismos de autocuración del cuerpo enfermo para que sea él mismo quien busque el propio orden individual. cada célula del cuerpo es equivalente a una pequeña batería, con un potencial que oscila entre 40-90 milivoltios. Cuando la célula recibe un estímulo, el potencial de membrana cae, se despolariza; Si el funcionamiento es el correcto, la célula tiene la capacidad de recuperarse, se repolariza. A nivel de la membrana celular se altera el funcionamiento de la bomba de sodio - potasio, lo que condiciona la creación de descargas rítmicas en los campos interferentes. Los anestésicos locales inyectados en micro dosis en los campos interferentes poseen un potencial energético de 290 milivoltios y por ello tienen la capacidad de repolarizar y estabilizar el potencial de membrana de las células afectadas. Estos campos interferentes pueden localizarse en cualquier parte del cuerpo. Por eso cualquier zona es susceptible de recibir el estímulo neural. Entre estas zonas interferentes, podemos encontrar las cicatrices¹²⁻³⁷.

Tabla 2. Propiedades farmacológicas de la procaína²⁹.

Antiadrenérgico
Antihistamínico
Antiinflamatorio
Vasodilatador
Analgésico
Capilarizante

Definición de términos

Anestésicos locales: Los anestésicos locales disminuyen o paralizan de manera reversible la conducción nerviosa al bloquear los canales de Na⁺, lo que provoca una pérdida temporal de las funciones motoras, autónomas y/o sensitivas. Actúan disminuyendo la velocidad de despolarización de la membrana, lo que aumenta el umbral de excitabilidad eléctrica. El bloqueo afecta a todas las fibras nerviosas: SN autónomo, SN sensitivo y SN motor y se van perdiendo las sensaciones en el siguiente orden: dolor, temperatura, tacto, propiocepción y tono muscular³⁸.

Angiogénesis: La angiogénesis contempla la formación de nuevos vasos a partir de redes vasculares preexistentes. Se considera un proceso fisiológico importante en la etapa embrionaria para la vascularización de los tejidos. Después, en la etapa post embrionaria, este proceso se lleva a cabo durante la reparación de los tejidos dañados, la formación y el crecimiento de huesos, de manera específica en las mujeres durante el ciclo menstrual y en el desarrollo de la placenta en el embarazo³⁹.

Campo de interferencia: Es una irritación que permanece en la memoria, con representación cortical, funcional, no anatómica y que en determinados momentos y áreas anatómicas puede ocasionar cambios patológicos²⁹.

Campo interferente: Un campo interferente en un tejido patológicamente pre-lesionado es que, debido a un estímulo demasiado fuerte, o largo, o a la suma de estímulos que no pudieron ser eliminados o silenciados, se encuentra en estado de irritación permanente y anti fisiológica. Esto, hace surgir una zona crónica de despolarización irradiante de salvas o noticias interferentes. Puede ser único o múltiple, móvil o estacionario y cursar con una expresión signo/síntoma singular que es definido en medicina como un cuadro clínico²⁹.

Citocinas: son polipéptidos o glucoproteínas extracelulares, hidrosolubles. mediadores necesarios para conducir la respuesta inflamatoria hacia las regiones de infección y lesión, favoreciendo la cicatrización apropiada de la herida⁴⁰.

www.bdigital.ula.ve

Coagulación: es un proceso dinámico que requiere la participación e interacción de células y proteínas plasmáticas y/o transmembranas, que tiene como función, generar la trombina, enzima central del sistema de la coagulación que tiene como función hemostática central transformar el fibrinógeno en fibrina. Esta polimeriza espontáneamente y junto con el tapón plaquetario, otras proteínas plasmáticas y elementos formes de la sangre, forman el tapón hemostático secundario o coágulo. Este además de evitar la pérdida de sangre, forma la matriz provisional para iniciar el proceso de cicatrización y regeneración del vaso sanguíneo lesionado⁴¹.

Fibrinógeno: Glicoproteína soluble que forma parte de la etapa final de la cascada de coagulación, ya que por la acción de la enzima trombina se transforma en un monómero de fibrina, capaz de polimerizarse para formar la malla del coagulo sanguíneo⁴².

Infiltración: Las infiltraciones consisten en la administración local de fármacos por punción o inyección en partes blandas y articulaciones. Son técnicas terapéuticas utilizadas frecuentemente en diferentes patologías del sistema músculo esquelético con el propósito de conseguir efectos analgésicos, antiinflamatorios y la curación de las lesiones³⁸.

Terapia neural: Es un procedimiento con fines terapéuticos, profundo cuya particularidad es ser sintético e integral, la cual comprende el principio de que no se va a centrar en afrontar a la patología, sino a la persona enferma como un todo, donde la mezcla de la mente, el cuerpo, las emociones y el ambiente tienen un resultado en el curso y aparición de los procesos fisiológicos del organismo⁴³.

Estos procesos son mediados por el sistema nervioso, el cual actúa en red, coordinando e integrando la información del individuo y su respuesta adaptativa; por esta razón, si un estímulo irritativo entra en contacto con el organismo, afectará a este en su totalidad, incluso generando procesos patológicos distantes al sitio de irritación inicial, cambiando al organismo de forma irreversible con respecto a su estado inicial⁴⁴.

Quimiotaxis: La quimiotaxis es la habilidad de las células vivas para determinar la dirección de su locomoción a lo largo de un gradiente de concentración de sustancias atractantes o repelentes⁴⁵.

Operacionalización de las Variables

Tabla 3. Operacionalización de las Variables

Variables	Definición conceptual	Definición operacional	Dimensiones	Indicadores
Dependiente Cicatriz Hipertrófica.	Respuesta proliferativa exagerada al proceso de cicatrización, respetando los límites de la herida original.	Cicatriz elevada que puede presentar prurito y dolor.	Color	Rojo Perlado Mismo tono
			Textura	Dura Blanda
			Medidas	Ancho Largo
Independiente Tratamiento combinado con PRP y procaína.	PRP: porción del plasma propio con una concentración plaquetaria superior a la basal obtenida mediante centrifugación. Procaína: anestésico local que produce una pérdida reversible de la sensibilidad.	Procedimiento clínico, que ayuda al primer tratamiento aumentando su efectividad, produciendo un sinergismo, ayudando a una mejor cicatrización.	Infiltración de procaína el 1er mes.	Mejóro Permanece Igual Empeoró
			Infiltración de PRP y procaína el 2do y 3er mes.	Mejóro Permanece Igual Empeoró

Hipótesis

Se planteó la siguiente hipótesis:

La aplicación de la terapia combinada de plasma rico en plaquetas y procaína mejorará la apariencia de las cicatrices hipertróficas.

Objetivos de la Investigación

Objetivo General

Confirmar la efectividad de la terapia combinada de plasma rico en plaquetas y procaína en el tratamiento de la cicatriz hipertrófica en los pacientes que acudieron a consulta al Centro de Investigaciones Odontológicas de la Facultad de Odontología de la Universidad de Los Andes, durante el período de octubre 2017 a mayo 2019.

Objetivos Específicos

1. Comprobar la evolución de la apariencia de la cicatriz hipertrófica presente en los pacientes luego de la aplicación de la terapia combinada de plasma rico en plaquetas (PRP) y procaína.
2. Verificar el tiempo de disminución de las cicatrices hipertróficas presente en los pacientes tratados con la terapia combinada de PRP y procaína en la zona de la lesión.
3. Demostrar el efecto de la terapia combinada de PRP y procaína en el tratamiento de las cicatrices hipertróficas.

MATERIALES Y METODOS

Tipo de Investigación

La investigación fue de tipo confirmatoria ya que el grado de elaboración fue confirmar la eficacia de la terapia combinada de plasma rico en plaquetas y procaína. Éste tipo de investigación es la que el positivismo ha considerado como la única “científica” Hurtado, J. (2010). Tiene una relación de causa y efecto, en este caso la causa fue (la terapia combinada) y el efecto (resultado sobre la cicatriz).

Diseño de la Investigación

Esta investigación fue de tipo experimental ya que se manipula la variable. Respecto al tiempo de recolección de datos, el estudio fue contemporáneo porque su recolección se realizó durante el periodo de tiempo de desarrollo de la investigación. Y transversal ya que los datos se tomaron en un solo momento.

Población y Muestra

La población de la presente investigación, estuvo representada por los pacientes con cicatriz hipertrófica que acudieron a la Facultad de Odontología de la universidad de los Andes específicamente al Centro de Investigaciones

Odontológicas para la recolección de datos durante el periodo de octubre 2017 – mayo 2019.

La muestra estuvo conformada por 8 pacientes de género femenino que cumplieron con los criterios de inclusión y exclusión y que firmaron la carta de consentimiento informado (Anexo 1).

Sistema de Variables

Variable independiente

- Aplicación de la terapia combinada de plasma rico en plaquetas y procaína.

Variable dependiente

- Apariencia de la cicatriz hipertrófica.

Criterios de exclusión

De manera general, se excluyeron individuos que no presentaron dichas cicatrices, también fueron excluidos aquellos pacientes que presentaran patologías como VIH, diabetes, cáncer; Individuos que no desearon participar y que no hayan firmado la carta de consentimiento informado.

Técnicas e Instrumentos de Recolección de Datos

Se utilizó una técnica de observación directa, asistida técnicamente con una cámara fotográfica y regla de medición para evaluar el aspecto y medir las

cicatrices. Los instrumentos de recolección de datos estuvieron representados por la historia clínica (anexo 2); y la lista de cotejo para la recolección de los datos de la evolución de las cicatrices (Anexo 3).

Procedimientos de la Investigación

El procedimiento consistió en 2 etapas las cuales se describen a continuación:

1. *Pre-infiltrativa*. Todos los pacientes que presentaron cicatrices hipertróficas que acudieron al Centro de Investigaciones Odontológicas de la Facultad de Odontología ULA-Mérida y que cumplieron con los criterios de inclusión y exclusión, se les procedió a realizar la lectura, aprobación y firma del consentimiento informado. Posteriormente, se realizaron las medidas de las cicatrices en ancho y largo para su clasificación según criterio propio (pequeña hasta 2cm, mediana hasta 5cm y grande hasta 15 cm), y se evaluaron las características clínicas de la cicatriz; por último, se realizó el registro fotográfico (Figura 6)

2. *Infiltrativa y Seguimiento*. Esta etapa esta subdividida en dos y se realizó de la siguiente manera: Infiltración semanal de procaína al 1% durante un mes (4 sesiones). Para ello, se empleó la técnica de retroinyección, la cual consistió en direccionar la aguja intradérmica a lo largo de toda la longitud de la cicatriz superficialmente para inyectar el producto (procaína) de manera progresiva a la vez que se retira la aguja⁴⁷. A partir de la 5ta semana hasta la 12ava semana, se alternó la infiltración con Plasma rico en Plaquetas (PRP) en una sesión y en la

siguiente sesión con procaína siguiendo la misma técnica de retroinyección para la infiltración (Figura 7)

Para el PRP Se procedió a la obtención de las muestras acorde a lo establecido por Ventura⁴⁸, realizando la asepsia y antisepsia de la zona del antebrazo del paciente, se extrajeron de 8 a 10 ml de sangre de la región ante cubital a nivel del pliegue del codo, la extracción se realizó con una jeringa y se dispuso el volumen obtenido en tubo citratado al 3.8% el cual posee efecto quelante sobre los iones de calcio (necesarios para la coagulación), no altera los receptores de membrana plaquetarios y permite la reversibilidad del proceso⁴⁹, mezclando suavemente para la homogenización de la sangre con el anticoagulante para evitar su coagulación. Considerando la metodología propuesta por Anitua⁵⁰ para la obtención de PRP y estandarizada en el Centro de Investigaciones Odontológicas se trasvasó la sangre citratada, previamente obtenida, a un tubo cónico de 15 ml y luego se centrifugó por 10 min a 1800rpm. Terminado el proceso de centrifugación, se obtuvieron dos fracciones, la fracción inferior, conformada por un sedimento con los elementos celulares (glóbulos rojos, glóbulos blancos y plaquetas) y la fracción superior constituida por un sobrenadante denominado plasma; el cual se subdividió en tres partes: la parte superior correspondiente al plasma pobre en plaquetas (PPP), la parte media denominada plasma medio en plaquetas (PMP) y la última parte, más cercana al sedimento, representada por el plasma rico en plaquetas (PRP). Cada una de las partes fue tomada empleando una micropipeta automática, iniciando desde la parte superior hasta llegar a la fase que contenía el

PRP, el cual se transfirió a un tubo de micro centrífuga de 1,5 ml de capacidad. (Figura 8)

Seguidamente se procedió a activar el PRP con CaCl al 10%, sabiendo que un agente activante permite la degranulación plaquetaria y la liberación de los factores de crecimiento⁴⁹. Tomando en cuenta que por cada 1ml de PRP se le agrega 50UI del activador.

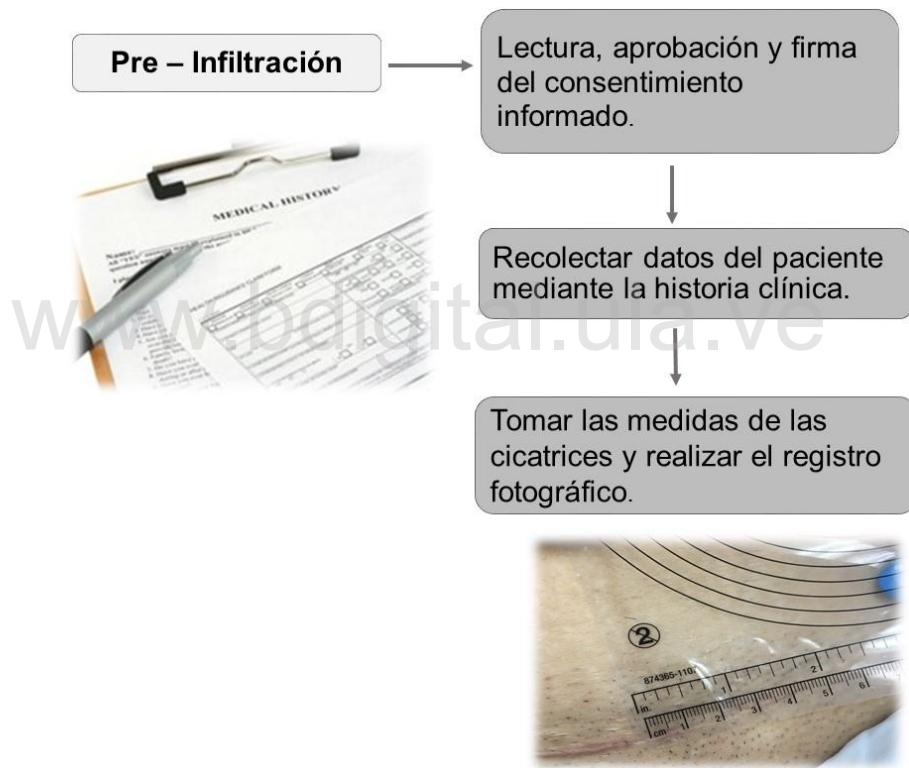


Figura 6. Procedimiento de la investigación, etapa pre infiltrativa.

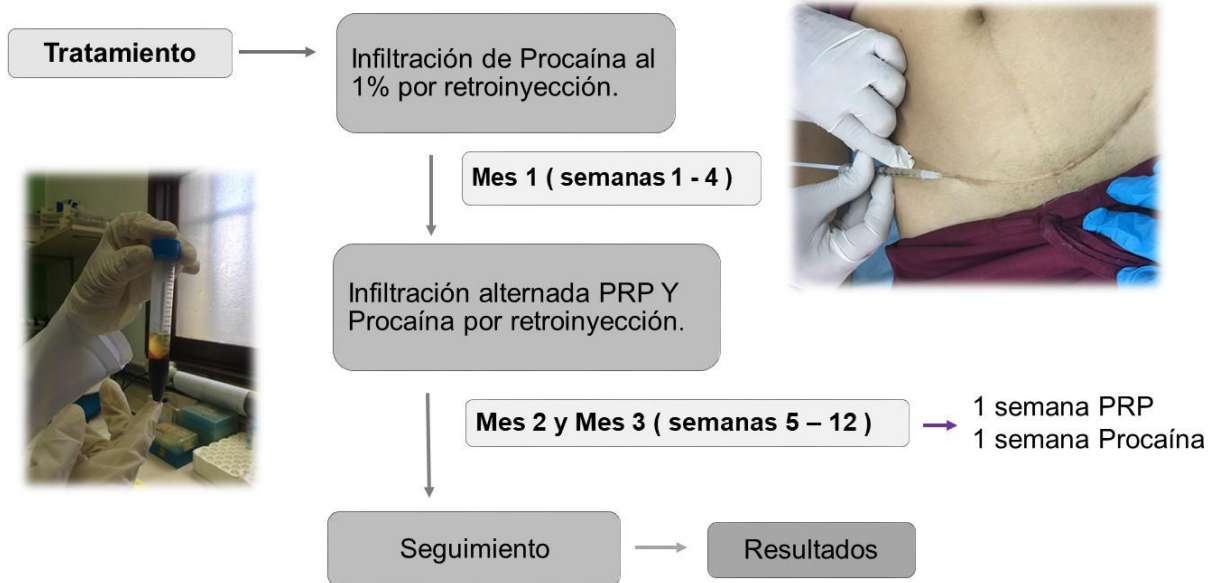

Figura 7. Procedimiento de la investigación, etapa de infiltración y evolución del tratamiento.

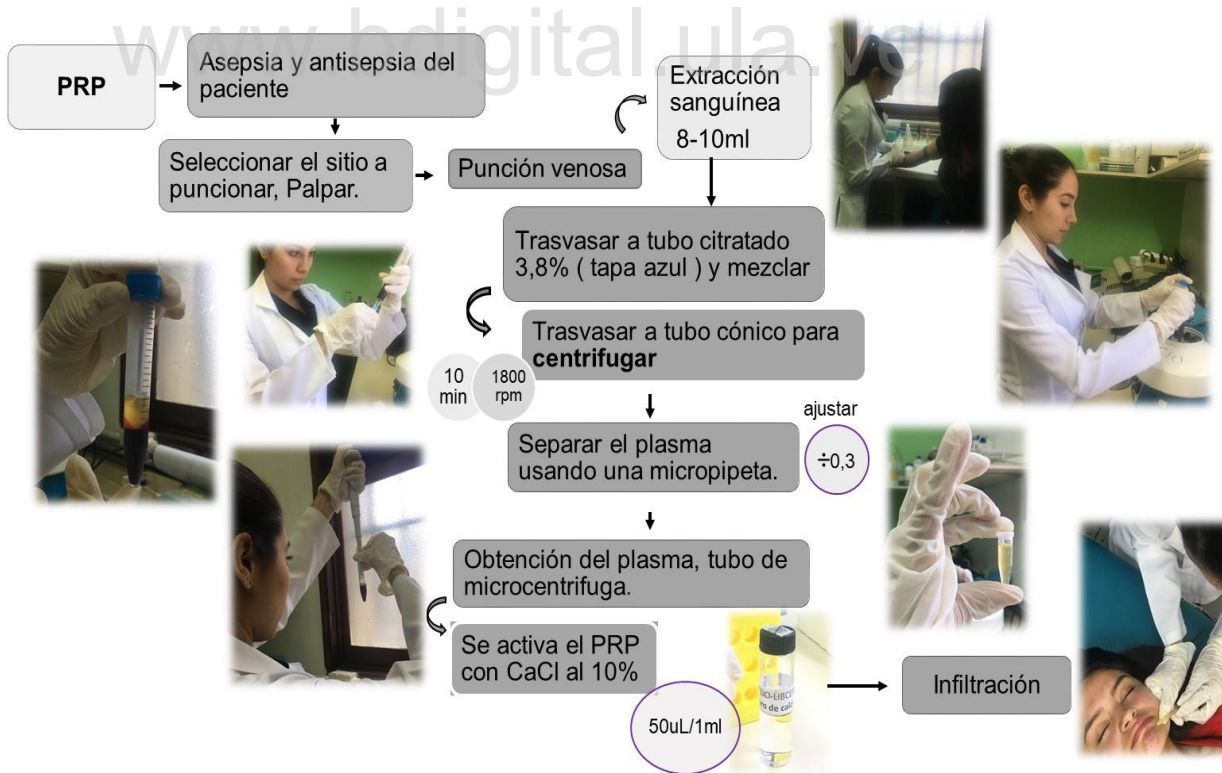


Figura 8. Metodología de obtención del Plasma Rico en Plaquetas.

Técnicas de Análisis

Se empleó una estadística descriptiva para las variables categóricas cualitativas nominales (color y textura), categórica cualitativa ordinal (respuesta a la infiltración de procaína e infiltración alternada de PRP y procaína), representadas por frecuencia y porcentajes y variable cuantitativa (medidas), representadas por promedio y desviación estándar. Los resultados se visualizaron a través de tablas y gráficos.

RESULTADOS Y DISCUSION

La muestra estuvo conformada por 8 pacientes del género femenino en edades comprendidas entre 19 y 35 años con un promedio de 25,12. Todas presentaron cicatrices hipertróficas, una de ellas tenía doble cicatriz para un total de 9 cicatrices hipertróficas.

Antecedentes personales y familiares

Con respecto a los antecedentes personales, 4 pacientes presentaron cicatrices relacionadas a procedimientos quirúrgicos tales como cesárea (1 paciente), cirugía de ovarios (2 pacientes) y extracción de vesícula por laparoscopia (1 paciente) como se observa en la Figura 9a, mientras que 3 pacientes sus cicatrices derivaron de un accidente de tránsito o caída y sólo 1 proviene de un absceso. En cuanto a enfermedades sistémicas adicionales se presentaron cuadros recurrentes de alergia, hiperinsulinismo, ASLO alto y tiroiditis, siendo este último,

el único caso que recibía tratamiento médico. Dentro de los antecedentes familiares (Figura 9b) destacan la diabetes en un 62,5%, la HTA en un 50%, el cáncer con un 25% y las enfermedades alérgicas en menor proporción con un 12,5%.

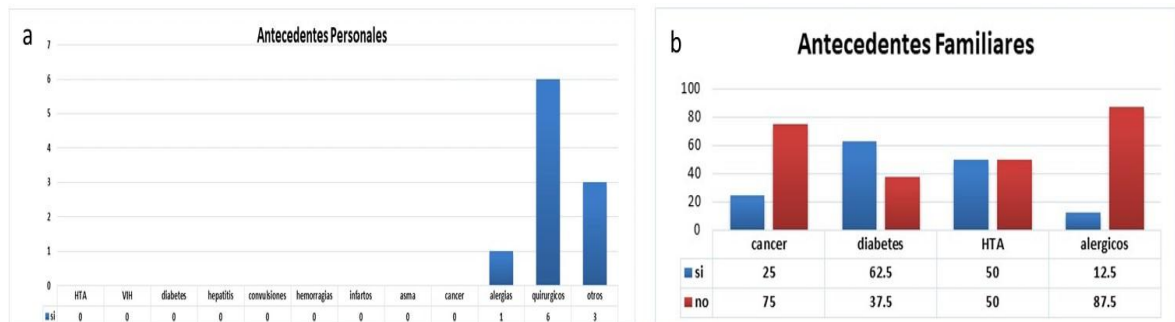


Figura 9. Antecedentes personales y familiares de los pacientes con cicatriz hipertrófica. a)

Antecedentes personales, b) antecedentes familiares. Fuente propia

www.bdigital.ula.ve

Estos resultados concuerdan con Hernández y Toro²⁰, quienes señalan que las cicatrices hipertróficas y los queloides constituyen un problema estético y ocasionalmente funcional, para los pacientes que las padecen. Las cicatrices hipertróficas ocurren en 39 a 68% de los pacientes luego de cirugía y hasta en 33 a 91% de los pacientes quemados. Las cicatrices hipertróficas son respuestas hiperproliferativas del tejido frente a diferentes estímulos, entre los que se incluyen la inflamación, la infección y los traumatismos cutáneos. Cabe destacar que existe una relación entre el sistema endocrino e inmunológico y el proceso de cicatrización ya que, según algunos autores, la piel humana ha sido reconocida como blanco de acción de muchas hormonas. La actividad del sistema endocrino

de la piel es esencial para la preservación y el mantenimiento de la integridad estructural y funcional de la piel y, por consiguiente, de la homeostasis sistémica⁵¹. El sistema inmune es complejo y los elementos que lo integran participan de forma integrada junto a otros sistemas en numerosas funciones del organismo. La piel es un órgano dinámico formado por diferentes tipos celulares que desempeñan diversos procesos biosintéticos e inmunológicos, entre estos últimos se encuentran los mecanismos de resistencia innata y adaptativa, que se activan cuando existen agresiones al tejido¹⁶.

Tomando en cuenta que en el proceso de la cicatrización influyen varios factores como: la raza, la edad, la nutrición, los fármacos exógenos y las enfermedades de base como la diabetes mellitus⁵², como se observa en la Figura 6b referente a antecedentes familiares; ésta consiste en un desorden metabólico causado por el déficit de producción de la insulina o resistencia a esta, hecho que conlleva a presentar hiperglucemia crónica provocando alteraciones en la fisiología a largo plazo. Por otra parte, Gallardo indica que este Factor metabólico, como es el caso de la diabetes mellitus está asociado con retardos en la cicatrización haciendo el proceso más difícil⁵³. Vale mencionar que, la diabetes mellitus está asociada a comorbilidades como la hipertensión⁵², la cual es una condición que implica un mayor riesgo de eventos cardiovasculares y disminución de la función de diferentes órganos en la cual la presión arterial está crónicamente elevada por encima de valores considerados óptimos o normales⁵⁴.

Características clínicas de la cicatriz Pre-infiltración

a. Color, textura, dolor y prurito.

Color: a la evaluación inicial del color se observó que 7 cicatrices hipertróficas presentaron color rojo (Figura 10a), resaltando un tono rojo intenso en la cicatriz más reciente (2 meses). De las 2 cicatrices restantes, una era de color perlado (Figura10b) siendo la lesión más antigua del estudio y la otra cicatriz era del mismo tono de la piel, pero con bordes rojizos (Figura10c).

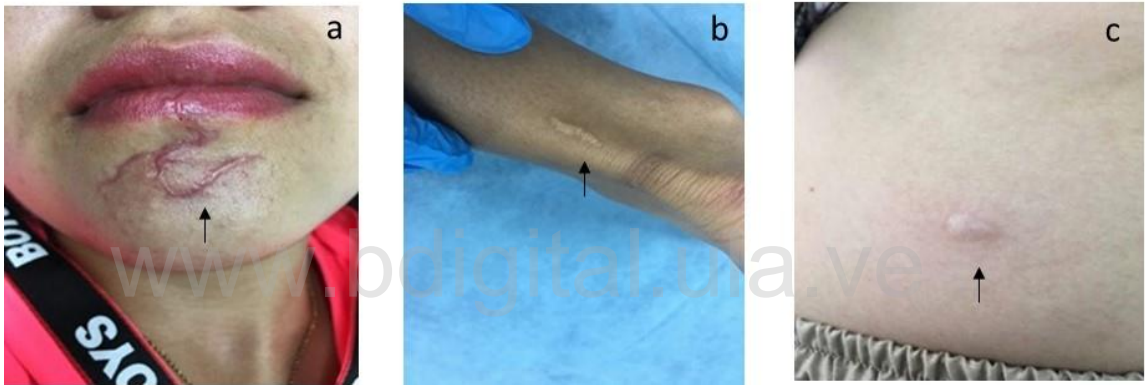

Figura 10. Color de las cicatrices hipertróficas. a) Cicatriz de color rojo. b) Cicatriz perlada. c) Cicatriz del mismo tono de la piel con bordes rojizos. Fuente propia.

Textura: Con respecto a la textura de las cicatrices hipertróficas, 6 de las cicatrices eran duras al tacto, indiferentemente del tiempo de evolución; las otras 3 cicatrices fueron blandas.

Dolor y prurito: De las 9 cicatrices hipertróficas, solo dos (2) presentaban dolor, mientras que, siete (7) de ellas ocasionaban prurito.

Estos resultados concuerdan con Arosemena¹¹, quien menciona que la cicatriz hipertrófica es una lesión fibrosa, eritematosa, levantada y pruriginosa que se forma dentro de los bordes iniciales de una herida. Las cicatrices suelen afectar poco o nada al paciente, pero en muchos casos también pueden causar serios problemas estéticos y de otros tipos tales como: prurito, sensibilidad alterada, dolor, trastornos del sueño, ansiedad, depresión y alteración de la actividad diaria e incluso contracturas cicatriciales que ocasionan alteraciones importantes de la movilidad⁵⁵. Aparte, cuando un proceso de cicatrización se ve alterado en algún momento, se cronifica en el tiempo, favoreciendo una sintomatología dolorosa, disestésica, con una percepción negativa por parte del sujeto que la padece; convirtiéndose en un foco irritativo, origen de múltiples estímulos que van a sobrecargar los sistemas de regulación neurovegetativa, así lo denota Ares²⁸.

b. Tamaño de la lesión

El tamaño de las lesiones fue clasificado según criterio propio en pequeña hasta 2cm, mediana hasta 5cm y grande hasta 15 cm como se observa en la Figura 11; la frecuencia del tamaño de la cicatriz fue 4 pequeñas, 2 medianas y 3 grandes. Dicho tamaño varía en largo, desde 1 cm hasta 15 cm y en ancho desde 2 hasta 5 mm (Figura 12); el promedio en largo fue de $4.93 \text{ cm} \pm 4.85$ y en ancho fue $3.06 \text{ mm} \pm 1.07$.

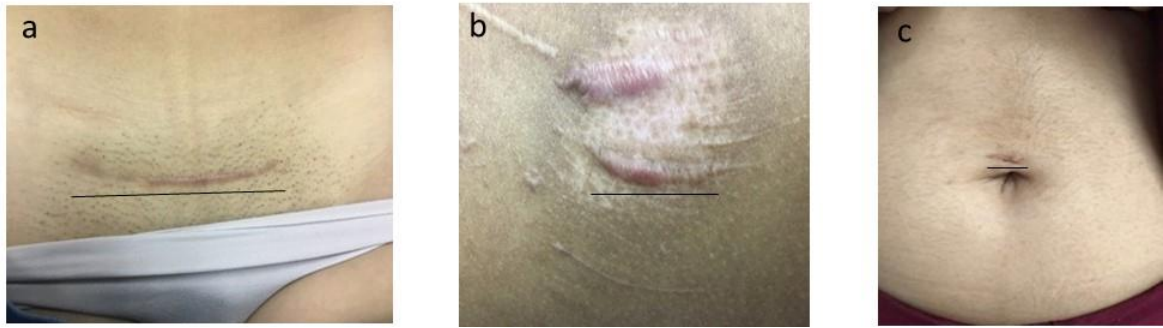


Figura 11. Tamaño de las cicatrices. a) Cicatriz grande en área pélvica. b) Cicatriz mediana en espalda. c) Cicatriz pequeña en abdomen. Fuente propia.

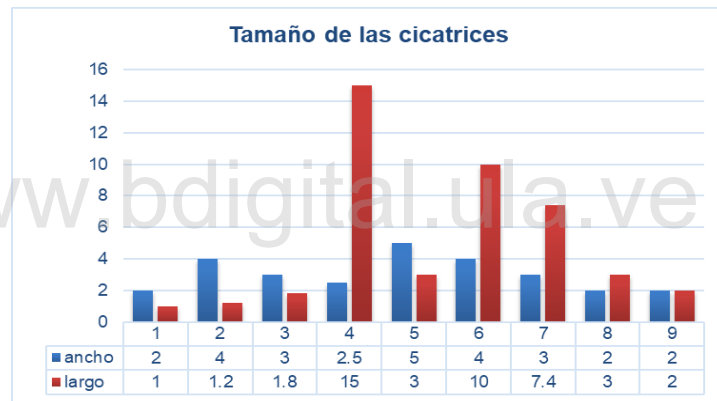


Figura 12. Tamaño de las cicatrices previo a la infiltración. Fuente propia.

Herranz²² menciona que el tamaño de la herida va a ser proporcional al tamaño final de la cicatriz. Por otra parte, Hernández y Toro²⁰, señalan que las cicatrices hipertróficas se desarrollan semanas después de la lesión inicial y clínicamente se localizan dentro de los límites de la herida original con los bordes regulares; estos datos concuerdan con lo observado en las cicatrices de las pacientes: cada una de las cicatrices era del tamaño exacto de la injuria provocada en la piel.

c. Ubicación, tiempo de la lesión, tratamientos previos

En la Tabla 4, se detallan la ubicación de las cicatrices, el tiempo de la lesión y los tratamientos previos; resaltando la presencia de éstas en: pelvis, abdomen, mentón, espalda y talón. El tiempo de evolución varía de 2 meses a 36 meses y con respecto a los tratamientos previos, la mayoría de las pacientes manifestaron no haber utilizado ningún tratamiento, excepto 3 pacientes quienes emplearon crema PR88, sábila, y antimicótico cada una por decisión propia, sin recípe médico.

Tabla 4. Ubicación, tiempo de la lesión y tratamientos previos.

Dx	Ubicación	tpo de lesion	tts previos
Cicatriz hipertrofica	Abdomen	4 meses	PR88
Cicatriz hipertrofica	Abdomen	12 meses	ninguno
Cicatriz hipertrofica	Talon	36 meses	antimicotico
Cicatriz hipertrofica	Pelvis	24 meses	sabila
Cicatriz hipertrofica	Espalda	12 meses	ninguno
Cicatriz hipertrofica	Pelvis	6 meses	ninguno
Cicatriz hipertrofica	Pelvis	18 meses	ninguno
Cicatriz hipertrofica	Menton	2 meses	ninguno
Cicatriz hipertrofica	Menton	2 meses	ninguno

De acuerdo con la ubicación de las cicatrices hipertróficas, Salem²⁷ indica que son más frecuentes en superficies de tensión, similar a las zonas encontradas en este estudio. Por otra parte, el tiempo de la lesión va a depender exclusivamente de cada persona desde cuando tuvo lugar la injuria hasta el momento del estudio. Referente a los tratamientos previos, Ávila y cols²² hacen referencia a la existencia de varias alternativas terapéuticas con diversos grados de éxito tales como

esteroides intralesionales, antineoplásicos, antiinflamatorios, tratamientos físicos o productos de mostrador; sin embargo, no hay una que garantice siempre buenos resultados. Con respecto, a los productos de mostrador, 2 pacientes de este estudio lo emplearon: en el caso del aloe vera (sábila) Almonacid⁵⁶ describe que las acciones antiinflamatoria y cicatrizante del Aloe lo hace aplicables en múltiples enfermedades, ya que hidrata, suaviza, limpia y regenera por lo que es útil en el cuidado y la reparación de la piel. El otro paciente utilizó la crema PR88 como producto de mostrador, la cual actúa durante la recuperación de la piel y en la formación del tejido cicatrizal.

Evolución de la cicatriz posterior a la infiltración.

a. Color, textura, dolor y prurito (4, 8 y 12 semanas)

Color: A la 4ta semana de evaluación posterior a la infiltración con procaína se pudo observar que hubo cambios de coloración en 6 de las 8 cicatrices hipertróficas que siguieron con el tratamiento, resaltando la atenuación del color rojo inicial en 5 de las cicatrices (Figura 13a) y la disminución del color rojo de los bordes de la lesión inicial en otra de ellas. por otra parte, 2 cicatrices no presentaron cambios de coloración.

De la 5ta a la 8va semana se realizó el tratamiento alternado de infiltración de procaína y PRP, se retiró 1 paciente, por lo que se evaluaron los cambios de coloración de 7 cicatrices hipertróficas. Se pudo observar que 5 de ellas siguieron

teniendo mejoría (Figura 13b), mientras que las otras 2 cicatrices iniciaron el proceso de cambios respecto a las características previas al tratamiento.

De la 9na a la 12ava semana se continuó con la infiltración alternada de procaína y PRP, hubo cambios de color en las 7 cicatrices, las lesiones rojas cambiaron a un color rosa pálido (Figura 13c y Figura 14), la perlada se observó al final del tratamiento del mismo tono de la piel (figura 15), mientras que la cicatriz que presentaba el mismo tono de la piel con los alrededores rojos, mejoro en tal punto de quedar casi imperceptible (Figura 16). Vale resaltar que dos de las pacientes, abandonaron el tratamiento, una de ellas por reacción a la procaína estando solo hasta la segunda sesión, y la otra paciente por motivos personales, participando en el estudio solo hasta la quinta sesión.

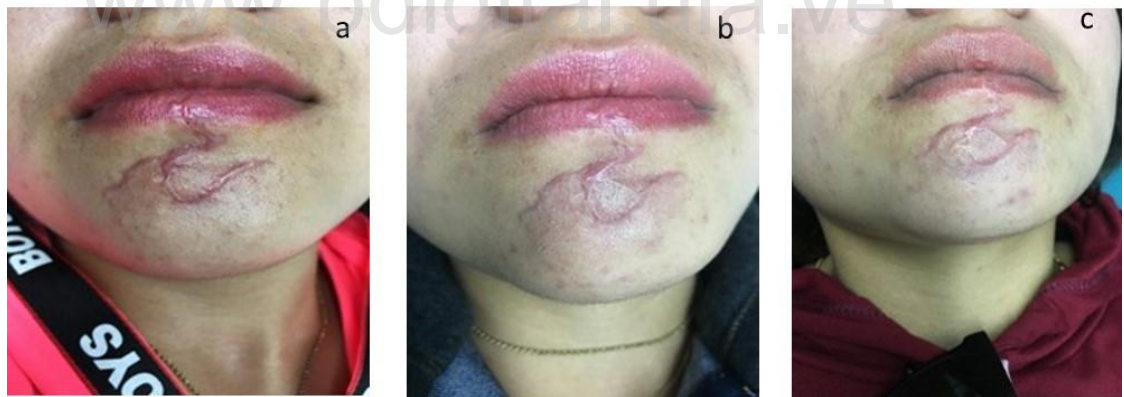

Figura 13. Evolución de la cicatriz: a) 4 semanas. b) 8 semanas. c) 12 semanas post-infiltración

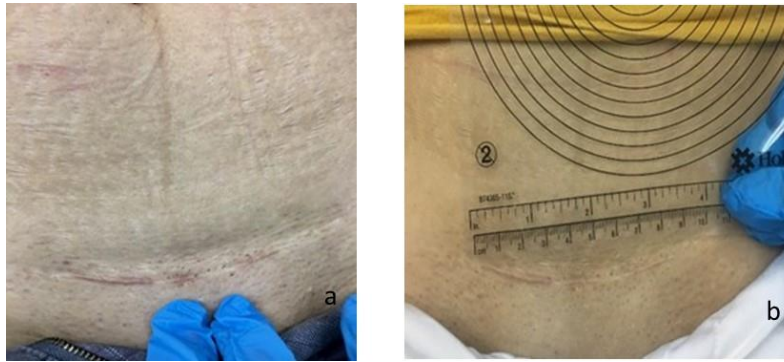


Figura 14. Cicatriz hipertrófica roja a rosa pálido a) semana 1 pre-infiltración. b) semana 12 post-infiltración.

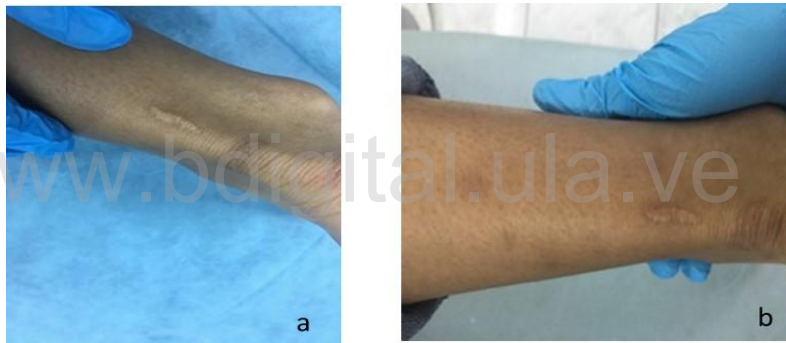

Figura 15. Cicatriz hipertrófica perlada con cambio a tono de la piel. a) semana 1 pre-Infiltración. b) semana 12 post-infiltración.

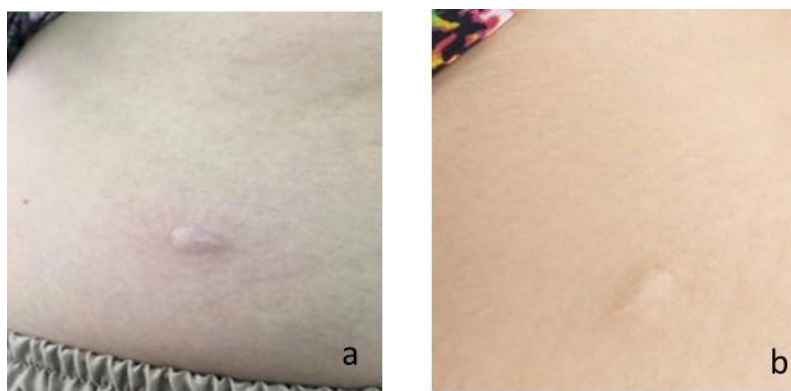


Figura 16. Cicatriz hipertrófica de bordes rojizos queda imperceptible. a) semana 1. b) semana 12.

Estos resultados demuestran que la infiltración alternada de procaína y PRP mejora el color de la cicatriz a las 12 semanas; esto es un resultado positivo ya que la mayoría de cicatrices necesitan de 2 a 3 años para perder su coloración rojiza u oscura y adquirir un color igual o similar al de la piel sana, así como para estabilizarse definitivamente desde el punto de vista funcional y estructural²⁷.

La reacción a la procaína de una de las pacientes se debió a la activación de los niveles de ASLO y al desarrollo de una artritis reumatoide, esto se explica a través de los fenómenos que puede aparecer en el organismo posterior a la infiltración de procaína ya que cualquier infección, inflamación, traumatismo, cicatriz, afección odontológica, etc. padecida en cualquier parte del organismo, así como afecciones psíquicas estresantes y traumatismos emocionales, puede actuar como Campo interferente (CI), lanzador de estímulos irritativos que alteran la modulación y la frecuencia de las informaciones en el Sistema Nervioso Vegetativo, por lo que

llegan a producirse los más variados procesos patológicos ("enfermedades") en cualquier otro lugar del organismo¹³⁻⁵⁷.

Textura: 8 cicatrices hipertróficas continuaron con el tratamiento a la *4ta semana*. De éstas, 3 cicatrices blandas permanecieron igual, sin cambio alguno; mientras que 3 de las 5 lesiones duras previas a la infiltración de procaína comenzaron a cambiar la textura de duras a blandas. De la *5ta a la 8va semana*, se observó mejoría de la textura en comparación a la característica inicial; sin embargo, no hubo modificación en las lesiones blandas (hubo abandono del tratamiento de un paciente). De la *9na a la 12ava semana*, las 7 cicatrices hipertróficas que cumplieron con el tratamiento, todas fueron más suaves y sin tensión, inclusive las dos cicatrices blandas que ya no se percibían.

Es frecuente apreciar una resistencia mecánica al introducir y al retirar la aguja, posiblemente por las adherencias cicatriciales, esa resistencia generalmente suele disminuir a medida que se inyecta el líquido⁴⁷. Por otra parte, las cicatrices hipertróficas se caracterizan por tener un aumento importante en las fibras de colágeno que además están organizadas de una manera aleatoria. Suelen tener una mayor concentración de versicán, un proteoglicano que aumenta el contenido de agua en la cicatriz, alterando el proceso de reorganización de las fibras de colágeno, traduciéndose en la presencia de un tejido más rígido. Así mismo la disminución en la concentración del proteoglicano decorin afecta la remodelación, pues no va a permitir la formación de fibras más finas de colágeno²⁷. Por lo que la infiltración de los factores de crecimiento presentes en el PRP desempeña un rol

importante, principalmente en la fase proliferativa de la cicatrización regulando la producción de fibras colágenas y elásticas, controlando y estabilizando el proceso de regeneración tisular de una manera más temprana⁷.

En cuanto a la infiltración de procaína, ésta ejerce varias acciones a nivel celular: sobre los componentes de la membrana (lípidos y proteínas), además de inhibir la secreción de mucopolisacáridos, colágeno y otras proteínas, teniendo un efecto mecánico sobre la membrana celular. Este efecto mecánico es atribuido, entre otros, a una alteración en la fijación del sistema de microtúbulos de la membrana plasmática, que al desprenderse de la membrana celular y retraerse, bloquean la secreción de proteínas⁵⁸.

Dolor y prurito: Inicialmente solo dos cicatrices presentaron dolor y luego la 4ta semana posterior a la infiltración de procaína, ninguna cicatriz presentó dolor y esta ausencia se mantuvo en las siguientes semanas. Con respecto al prurito, 5 de 7 cicatrices hipertróficas tenían ausencia de prurito a la 4ta semana de estudio, sin embargo, la paciente que portaba las otras 2 cicatrices acoto sentir prurito, pero en menor intensidad que al principio. De la 5ta a la 9na semana, ninguna cicatriz presentó dolor ni prurito, lo cual se mantuvo la ausencia hasta la 12ava semana de evaluación

Vale mencionar, que las cicatrices hipertróficas poseen un número muchísimo mayor de mastocitos que las cicatrices normales, los cuales, con su liberación de histamina, son responsables del prurito²⁷. Tomando en cuenta que el malestar tuvo mayor alivio posterior a la aplicación de procaína, se concuerda con Ares²⁹

quien señala que la anestesia en el centro del estímulo irritativo, punto de partida de la perturbación, puede poner al organismo en condiciones de recuperar su simetría funcional y con ello la norma fisiológica de sus funciones interferidas. La respuesta fisiológica al estímulo neuralterápico por la aplicación de procaína, un anestésico local, en las cicatrices se manifiesta por la inhibición del dolor, la distensión de musculatura espástica y una sensación subjetiva del paciente de alivio. Esta respuesta conocida como “lightning reaction” puede ser inmediata o bien aparecer al cabo de algunas horas.

Tamaño de la cicatriz

En la 4ta semana se pudo observar que 3 cicatrices permanecieron igual con respecto al ancho de las cicatrices hipertróficas (Figura 17a), pero 5 cicatrices hipertróficas disminuyeron de tamaño entre 0,5mm hasta 1mm. En cuanto al largo de las cicatrices hipertróficas (Figura 17b) se observó que hubo disminución del tamaño desde 0,1cm hasta 1cm en 5 cicatrices, mientras que 3 cicatrices permanecieron sin variaciones

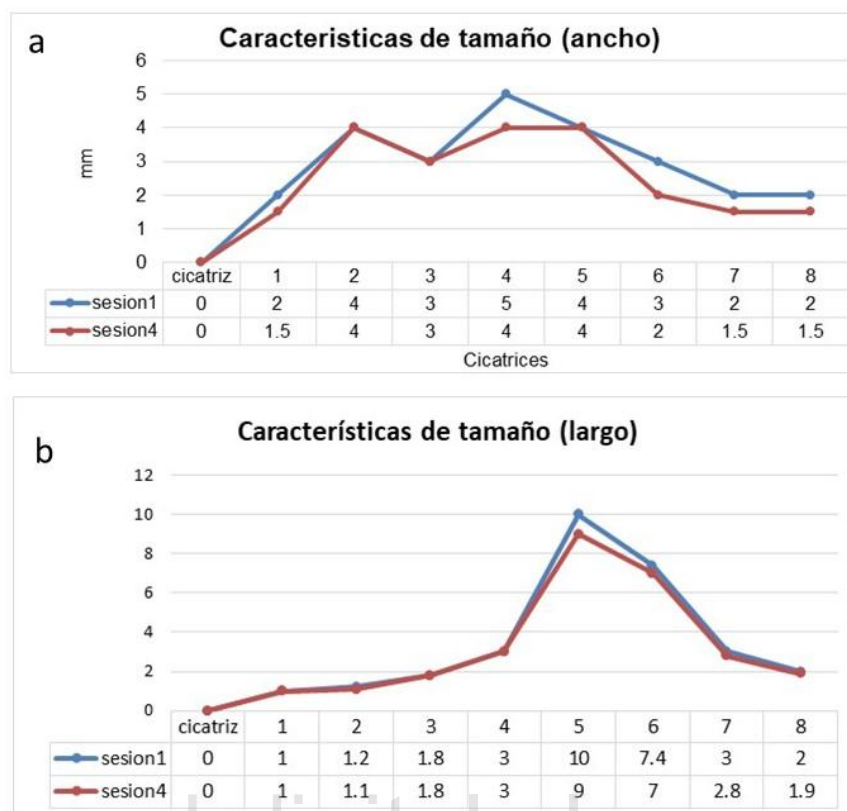


Figura 17. a) Tamaño de las cicatrices hipertróficas (ancho) a las 4 semanas. b) Tamaño de las cicatrices hipertróficas (Largo) a las 4 semanas. Fuente propia.

De la 5ta a la 8va semana hubo variaciones en el ancho de la cicatriz que oscilan en 0,5mm a 1 mm en 6 cicatrices hipertróficas, solo una permaneció igual (Figura 18a). En referencia al largo de las cicatrices hipertróficas (Figura 18b) todas las cicatrices disminuyeron de tamaño y ésta disminución varió desde 0,2cm hasta 3.5 cm.

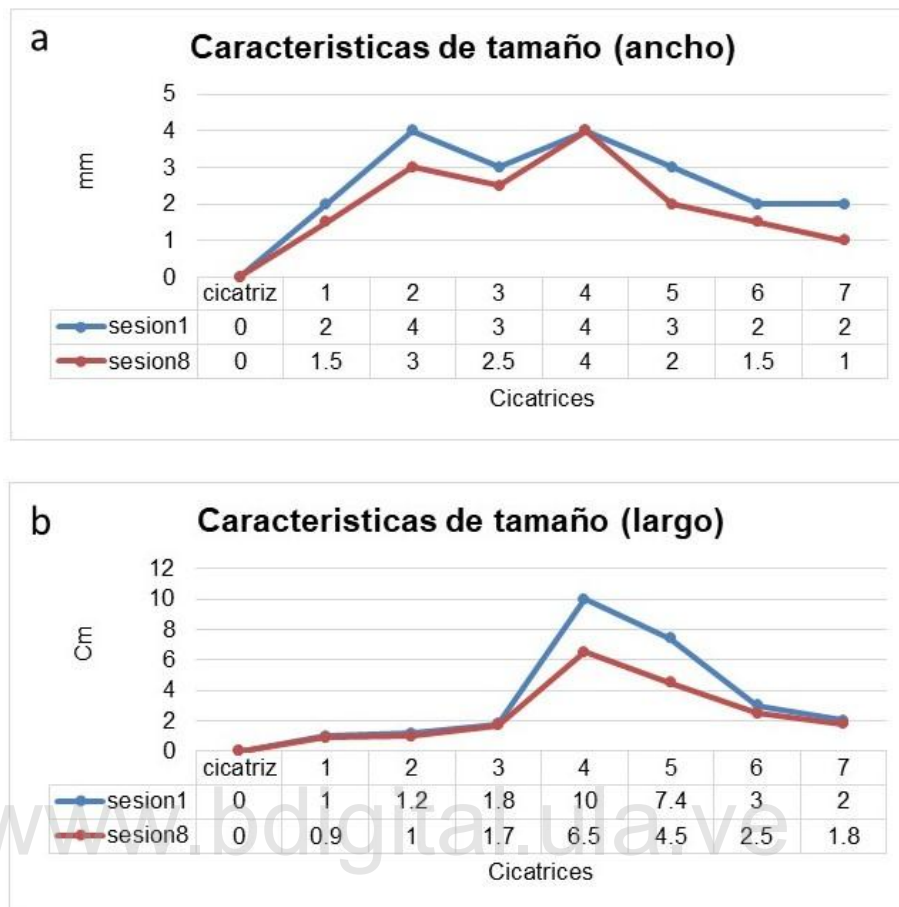


Figura 18 a). Tamaño de las cicatrices hipertróficas (ancho) a las 8 semanas. b) Tamaño de las cicatrices hipertróficas (largo) a las 8 semanas. Fuente propia.

A la 12ava semanas: se mantuvo la disminución constante tanto en ancho como en largo en todas las 7 cicatrices hipertróficas que cumplieron con el tratamiento. Por ejemplo, la disminución en el ancho de la cicatriz hipertrófica oscilo desde 0,5mm hasta 1,5mm en las siete cicatrices (Figura 19a); en cuanto al largo la disminución fue desde 0,2 cm hasta 4 cm (Figura 19b). Es de resaltar que las cicatrices con mayor rango de disminución se ubicaron en el área pélvica.

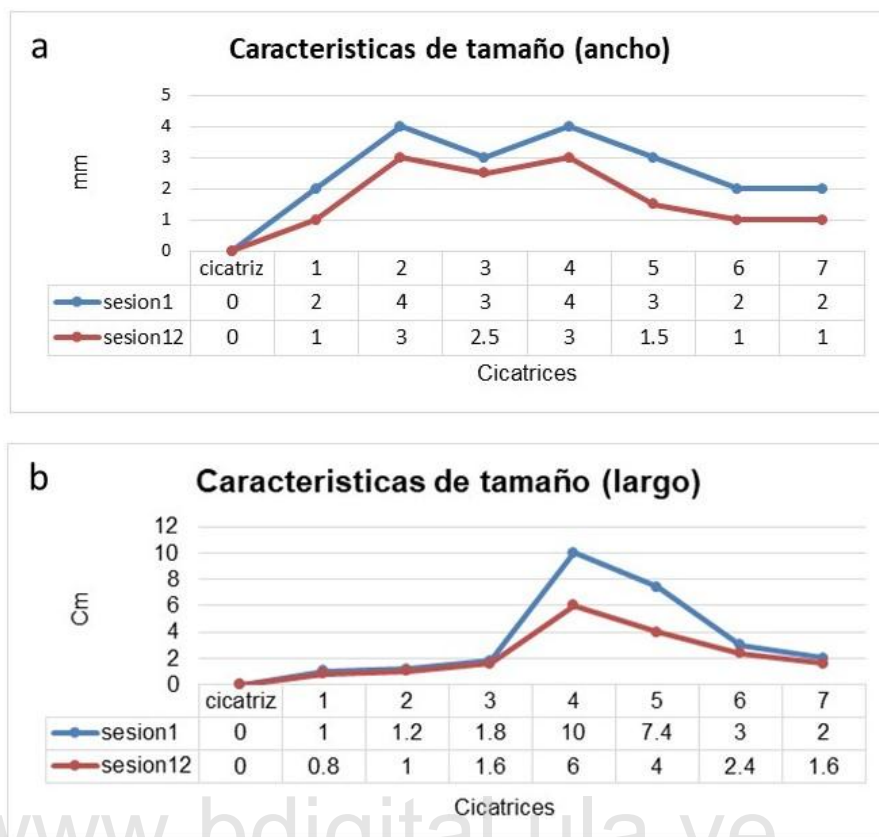


Figura 19. a) Tamaño de las cicatrices hipertróficas (ancho) a las 12 semanas. b) Tamaño de las cicatrices hipertróficas (largo) a las 12 semanas. Fuente propia.

En resumen, todas las cicatrices mejoraron posterior al tratamiento alternado de procaína y PRP con reducción de medidas de tamaño tanto en ancho como en largo. Ares²⁹ indica que la procaína posee un potencial eléctrico de 290 mv, con capacidad para repolarizar la célula y estabilizarla, normalizando sus funciones y su integridad; acción que realiza sobre las células despolarizadas presentes en una cicatriz hipertrófica. Además, la procaína en el organismo, sufre hidrólisis y se descompone en sus dos moléculas principales: el ácido paraaminobenzoico

(PABA) el cual es una vitamina B que estimula la formación de células sanguíneas y proteínas metabolizantes y dietilaminoetanol (DEAE) que mejora la circulación del tejido y estimula la producción de fosfatilcolina, parte estructural de la membrana celular; ambos ayudan en los procesos de reparación y cicatrización tisular. Por otra parte, Muniesa y Romeo⁵⁹ afirman que los factores de crecimiento son mediadores biológicos naturales que regulan la proliferación, diferenciación y quimiotaxis celular, así como la síntesis de la matriz extracelular y poseen una fuerte influencia sobre los fenómenos reparativos de las heridas, desempeñando un papel importante en la regeneración de tejidos blandos y duros.

Por lo que podemos sugerir que la aplicación alternada de procaína y PRP hasta las 12 semanas de tratamiento obtuvo un resultado positivo en el color, la textura, el dolor y el prurito ya que disminuyó la tonalidad y la dureza, así como la desaparición del dolor y prurito; además de la disminución del tamaño de la cicatriz, proporcionando una mejoría en el problema estético de la cicatriz que afecta al paciente.

Conclusiones

La cicatrización es un proceso dinámico y complejo, por lo que una cicatriz hipertrófica se presenta cuando hay alteraciones en dicho proceso y por influencia de factores endógenos y exógenos.

Las cicatrices hipertróficas tuvieron una mejoría con respecto a sus características clínicas referente a color y textura posterior a la infiltración de procaína a las 4 semanas y mucho más acentuado posterior a la infiltración alternada de PRP y procaína a las 8 y 12 semanas.

El dolor y el prurito desaparecieron posterior a la infiltración con procaína a las 4 semanas.

La mayoría de las cicatrices iniciaron cambios en sus dimensiones de ancho y largo a partir de la cuarta semana post infiltración con procaína hasta la última semana de tratamiento alternado de PRP y procaína.

Se considera que la infiltración de PRP y procaína es una alternativa útil en el manejo de la cicatriz hipertrófica ya que proporciona una mejoría significativa en las características clínicas de las cicatrices hipertróficas.

Recomendaciones

- Realizar estudios experimentales utilizando un grupo de estudio con mayor cantidad de pacientes y/o un solo tipo u8bicacion de la cicatriz hipertr6fica.
- Se recomienda analizar dos grupos por separado con procaína y PRP para observar cual tiene mejor efecto en la evolución de las cicatrices hipertr6ficas.
- Se recomienda realizar pruebas de alergia a la procaína en los pacientes previo al tratamiento.
- Se sugiere protocolizar el uso adecuado del plasma rico en plaquetas con conteo de plaquetas, para que sea usado con experticia y así obtener resultados adecuados.

www.bdigital.ula.ve

BIBLIOHEMEROGRAFÍA

1. Andrades P, Benitez S, Prado A. Recomendaciones para el manejo de cicatrices hipertróficas y queloides. Rev Chil Cir 2006; 58(2):78-88.
2. Molina F. Efecto del plasma rico en factores de crecimiento (PRFC) en la regeneración en tejidos blandos y tejido óseo. Estudio experimental en conejos albinos de Nueva Zelanda. 2008.
3. Zurada JM, Kriegel D, Davis IC. Tropical treatments for hypertrophic scars, J Am Acad Dermatol.2006; 55:1024-31.
4. Mofikoya BO, Adeyem WL, Abdus-Salam AA. Keloid and hypertrophic scars: a review of recent developments in pathogenesis and management. Nig&JHosp Med. 2007; 17:134.
5. Gruber R, Varga F, Fischer MB, Watzek P. Platelec stimulate proliferation of bone cells: involvement of platelet-derived growth factor, microparticleses and membranes. Clin Oral Implans Res. 2002;13;529-535.
6. Pischko I. Terapia neural tratamiento de heridas. Komplementare und integrative medizin. 2008; 49 (8): 34-38.
7. Acosta S, Matos D, Belén M, Bonifacio S, Abreu O, Estévez N. Evolución de la cicatriz quirúrgica en abdominoplastia tras infiltración del plasma rico en plaquetas. Cir plast Iberolatinoam. 2016; 42 (4): 331-338.
8. Ramos R. Eficacia del plasma rico en plaquetas utilizado en el tratamiento de las secuelas de quemadura, cicatrices hipertróficas y queloides, en pacientes

pediátricos menores de 14 años de edad en la unidad de quemados del hospital de niños Dr. Roberto Gilbert E, en el periodo enero – diciembre 2015. Tesis de postgrado. Universidad de especialidades Espíritu Santo, Ecuador; 2016.

9. Muñoz C y cols. Tratamiento de la infección por herpes simple: efecto de la procaína infiltrada sobre las lesiones recurrentes del herpes labial. 2000; 13(2): 20-24.

10. Rossani G, Hernández I, Alcolea J, Castro R, Pérez W, Trelles A. Tratamiento de quemaduras mediante plasma rico en plaquetas (PRP). Parte I. Cir plást iberolatinoam. 2014; 40 (2): 229

11. Arosemena A, Arosemena R. Actualización sobre el queloide y la cicatriz hipertrófica. Act.terap.Dermatol. 2007; 30: 238-244.

12. Cruz Y, Fayad R. Microtubulos y terapia neural: propuesta de una investigación promisorio. Rev Fac Med. 2011; 19 (1): 82 – 92.

13. Vinyes D. Terapia neural. Natura Medicatrix. 2003; 21(3): 175 – 185.

14. Vinyes D. La procaína, Recuperado de: www.terapianeural.com. 2006.

15. Fernández N, Hernández P, Forrellat M. Espectro funcional de las plaquetas: de la hemostasia a la medicina regenerativa. Rev cubana Hematol Inmunol Hemoter. 2012; 28(3).

16. Castrillón L, Palma A, Padilla C. La función inmunológica de la piel. Dermatol Rev Mex. 2008; 52 (5): 211-224.

17. Patiño M, Morales C. Microbiota de la piel: el ecosistema cutáneo. Rev Asoc Colomb Dermatol. 2013; 21 (2): 147-158.
18. Silvera L, Barrios C. La matriz extracelular: el ecosistema de la célula. Salud Uninorte. Barranquilla. 2002; 16: 9-18.
19. García F, y Cols. Fundamentos de los procesos de reparación tisular: factores de crecimiento. Rev Ortop Traumatol. 2005; 49(1): 5-16.
20. Hernández C, Toro A. Enfoque y manejo de cicatrices hipertróficas y queloides. Rev Asoc Colomb Dermatol. 2011; 19. 218-228.
21. Andrades P, Sepúlveda S, González J. Curación avanzada de heridas. Rev Chilena cir. 2004; 56(4): 396-403.
22. Herranz P, Santos X. Cicatrices, Guía de valoración y tratamiento. Editorial Meda pharma, 2012; pg 3-37.
23. Peña A. Atlas de dermatología del pie. Buenos aires: Editorial Medica Panamericana S.A.; 2007.
24. Enríquez J, Caballero M. Opciones terapéuticas para cicatrices queloides e hipertróficas. Rev Cen Dermatol pascua. 2007; 16(2): 80-84.
25. Ávila A, y Cols. Panorama actual de de las alternativas en el tratamiento de la cicatriz hipertrófica y queloide. Dermatol Rev Mex. 2014; 58(3): 247-261.
26. Vera C, Vera J. Efectividad del láser en cicatrices. Dermatol Venez. 2014; 52(2): 25-27.

27. 51. Salem C, Vidal A, Concha M. Cicatrices hipertróficas y queloides. Cuad Cir. 2002; 16: 77-86.
28. Peñas C, Varga R, Blanco G, Diez J. Actualización en el tratamiento y cuidado de las cicatrices. Rev Rol Enferm. 2014; 37 (2): 117-122.
29. Ares F. Cicatrices: teoría de los campos interferentes. Revista española de podología; 2011; XXII (6): 268-272.
30. Rodríguez F, y cols. Plasma rico en plaquetas: fundamentos biológicos y aplicaciones en cirugía maxilofacial y estética facial. Rev esp cir oral maxilofac. 2012;34(1): 8-17.
31. Rodríguez A, Montoya C, Pacheco R. Rejuvenecimiento facial: cambios clínicos e histológicos con la aplicación de plasma rico en plaquetas. Cirugía plástica. 2016; 26(3): 132-139.
32. Campuzano G. Utilidad del extendido de sangre periférica: las plaquetas. Medicina & laboratorio. 2008; 14: 11-12.
33. Montón E, Pérez R, Gómez B. Experiencia clínica en el empleo de factores de crecimiento autólogos, obtenidos de plasma rico en plaquetas. Cir Plast Iberolatinoam. 2007; 33(3): 155.
34. Bonilla W, Macio J, Valarezo J, Medrano N. Plasma rico en plaquetas (PRP) en la cicatrización del tejido mucoso post extracción. Dom Cien. 2017; 3(3): 667-687.
35. Villaseñor J, Óscar A, Herrera S. Plasma rico en plaquetas y tendinopatías. Rev Esp Méd Quir 2014; 19:316-325.

36. Jiménez J, Cárdenas M. Procaína, epigenética y terapia neural en el cáncer ¿una alternativa terapéutica? *Med uis.* 2011; 24(2): 173-80.
37. Burrel E. Salud, enfermería y terapia neural. Recuperado de: http://diposit.ub.edu/dspace/bitstream/2445/21546/1/2008_11.pdf. 2008.
38. Del valle M, Jiménez F, Manonolles P, Ramírez C, Rodríguez J, Serratosa L. Consenso sobre utilización de las infiltraciones en el deporte. Documento de Consenso de la Sociedad Española de Medicina del Deporte. *Arch Med Deporte.* 2016; 33(2):114-125.
39. J Saavedra, L Zúñiga, S Freyre, G Muñoz, C Salguero. El rol de VEGF en la angiogénesis fisiológica y tumoral. *Med.* 2017; 39 (3): 190-209.
40. Barros C, kimiko R, Machado A, Gerola L, Salomao R. Citocinas y dolor. *Rev Bras Anestesiol.* 2011; 61 (2): 137-142.
41. Guerrero B, López M. Generalidades del sistema de la coagulación y pruebas para su estudio. *Invest Clin.* 2015; 5(4): 43 –454.
42. Garrido A, Teijón J. Fundamentos de bioquímica estructural. 2da edición. Madrid: editorial Tebar S.L; 2006.
43. Molina P. Ventajas de la procaína en el tratamiento neural para el trastorno trigeminal. *Trabajo de grado previo a la obtención de título de odontólogo.* 2018
44. Ruiz R. Manejo del dolor crónico con terapia neural en pacientes atendidos en el servicio de neurología y traumatología del hospital regional de Loreto 2017. *Proyecto de investigación.* 2018.

45. Rojas S, Pérez J, Rico M. Quimiotaxis y enfermedad. Rev Med Inst Mex Seguro Soc 2009; 47 (1): 51-56.
46. Hurtado J, Guía para la comprensión holística de la ciencia. 3era ed. Caracas: Fundación SYPAL; 2010.
47. Pérez E, Canevá F. Infiltración de cicatrices dolorosas. 2012
48. Ventura A, Terzaghi C, Borgo E, Verdoia C, Gallazzi M y Failoni S. Use of growth factors in ACL sugery: preliminary study. Journal of Orthopaedics and Traumatology. 2005; 6 (2): 76-79.
49. García V. Controversias del empleo de plasma rico en plaquetas en cirugía ortopédica y traumatología. Reparación y aplicación. Revista Española de cirugía osteoarticular. 2015; 264 (50): 184-192.
50. Anitua E. Plasma rich in growth factors: Preliminary results of use in the preparation of future sites for implants. Int J Oral Maxillofac Implants. 1999; 14: 529-35.
51. Martinez C, Dominguez J. Endocrinología de la piel. revista venezolana de endocrinología y metabolismo. 2018; 16(3).
52. Aguirre M, Salgado C, Sánchez M, Arcila V. Afección del uso del electro bisturí monopolar en la cicatrización de la piel en pacientes diabéticos. Medicina (Bogotá). 2016, 38 (4) 321-326.
53. Gallardo A, Cohen R, Zurita E, Sáenz A, Calebotta A, Lara A. Cicatrización de las heridas. Dermatol Venez. 2009, 47 (3): 8-12.

54. Sánchez R *et al*, Guías latinoamericanas de hipertensión arterial. Rev Chil Cardiol 2010; 29: 117-144.
55. Bisbal, J. Eficacia de un apósito autoadhesivo de poliuretano para prevenir la formación de cicatrices hipertróficas. Cir plást iberolatinoam. 2011; 37 (4) 341-347.
56. Almonacid A. efecto antiinflamatorio y cicatrizante del extracto liofilizado de aloe vera (Aloe vera (L) burm. f) presentado en forma de gel farmacéutico. Tesis de postgrado, Universidad nacional mayor de San Marcos. Lima, 2012.
57. Martínez M. Modificaciones en la calidad de vida en pacientes que consultan por cualquier motivo a una consulta privada de terapia neural. Trabajo de fin de master. Campus docent San Juan de Deú. 2015.
58. López L, Dittrich R. alteraciones biofarmacológicas de la procaína empleada por vía intradérmica. Revista Argentina de dermatología. 2010; 91(4).
59. Muniesa S, Romeo M. Uso de los factores de crecimiento y plasma enriquecido en plaquetas. Revista científica de enfermería. 2013, pg 1-8.

ANEXOS

www.bdigital.ula.ve

Anexo 1. Consentimiento Informado para Tratamiento de Plasma Rico en Plaquetas y Procaína.

Yo _____ Mayor de edad
Con cédula de identidad n° _____ con domicilio en _____
Teléfono n° _____ Dirección _____

Requiero y autorizo al Centro de Investigaciones encargado, para que se realice en mi persona el tratamiento antes mencionado en las áreas de _____ .

En términos generales, el propósito del procedimiento es:

- Mejorar mi apariencia física.
- Disminuir los signos de cicatrización.
- Generar respuestas bioestimuladoras.

Confirmando que se me ha explicado detalladamente, en palabras comprensibles, el efecto y la naturaleza del procedimiento a efectuar, incluyendo posibles riesgos, así como las molestias que se puedan sentir en el periodo trans y post tratamiento. Han sido contestadas a mi satisfacción todas las preguntas que libremente he formulado acerca de todo procedimiento.

Comprendo que la medicina no es una ciencia exacta y que nadie puede garantizar la perfección absoluta, por lo que se me ha informado RIESGOS y posibles complicaciones incluyen entre otros:

- Estados temporales de inflamación y cambios de color de la piel.
- Posibilidad de nódulos o superficiales irregulares en las zonas del tratamiento.

Reacción alérgica a algunos de los medicamentos utilizados.

El fin del procedimiento que he solicitado tiene como objetivo mejorar mi apariencia física, al disminuir los signos de la cicatriz hipertrófica. Comprendo que los resultados están en relación directamente proporcional a la capacidad de mis tejidos de renovar colágeno y adquirir nutrientes, efecto que puede verse disminuido en algunos tipos de pieles. En estos casos existe la posibilidad de que el resultado pueda no ser el esperado por mí.

Consiento en ser fotografiado antes durante y después del tratamiento, siendo este material, un medio gráfico de diagnóstico y de registro para mi historia clínica, propiedad del Centro de Investigaciones Odontológicas.

Acepto que el Centro de Investigaciones Odontológicas, retrase o suspenda el tratamiento si lo preciso.

Me comprometo a seguir fielmente las instrucciones impartidas, para antes durante y después del tratamiento.

Declaro, no padecer enfermedades del colágeno.

No estar tomando medicación alguna, la cual sea contraproducente al procedimiento a efectuar, tales como anticoagulantes.

No padecer enfermedades que moderen mi respuesta inmunológica tales como (diabetes o estados de inmunosupresión).

DOY FÉ DE NO HABER OMITIDO O ATERADO DATOS AL EXPONER MI HISTORIAL Y ANTECEDENTES CLÍNICOS.

DOY EL CONSENTIMIENTO PARA EL TRATAMIENTO O PROCEDIMIENTO. ESTOY SATISFECHO CON LA EXPLICACIÓN.

Firma del paciente _____

Firma del profesor a cargo _____

Anexo 2. Historia clínica

Historia clínica

N° de historia: _____

Fecha: _____

Datos personales del paciente:

Nombre y apellido: _____ Edad: _____

Sexo: _____ Fecha de nacimiento: _____ Cedula: _____

Grupo sanguíneo: _____ Ocupación: _____

Teléfono : _____ Dirección: _____

Email: _____

Motivo de consulta:

Antecedentes Familiares:

Maternos: _____

Paternos: _____

Antecedentes Personales:

Patológicos: Hipertensión: ___ VIH: ___ Diabetes: ___ Hepatitis: ___

Convulsiones: ___ Hemorragias: ___ Infartos: ___ Asma: ___ Cáncer: ___

Alérgicos: _____

Quirúrgicos: _____

Cicatrización: _____

Reacción indeseada a la anestesia local: _____

Medicación actual: _____

Otros: _____

Firma del Paciente: _____

Anexo3.Control de tratamiento.

Control de tratamiento

Paciente: _____ N° historia: _____							
Diagnóstico: _____							
Tiempo _____ de _____ la							
lesión: _____							
Tamaño de la lesión: _____ Ancho: _____ Largo: _____							
Ubicación _____ de _____ la _____ lesión							

Tratamientos previos _____							

		Tratamiento		Tamaño	Volumen	Registro fotográfico	Fecha
			Ancho	Largo			
Sesión1	Procaína						
Sesión2	Procaína						
Sesión3	Procaína						
Sesión4	Procaína						
Sesión5	PRP						
Sesión6	Procaína						
Sesión7	PRP						
Sesión8	Procaína						
Sesión9	PRP						
Sesión10	Procaína						
Sesión11	PRP						
Sesión12	Procaína						