

**REPORTE DE CASO**

ISSN: 1315 2823

**Procedimiento endodóntico regenerativo en diente permanente no vital con ápice inmaduro. Reporte de caso****Regenerative endodontic procedure on a non vital permanent tooth with immature apex. Case report**Facchin Carla<sup>1</sup>, D'Anselmo Gemma<sup>1</sup>, Jiménez Liliana<sup>2</sup>

<sup>1</sup>Estudiantes del Programa de Especialización de Endodoncia. Universidad de Carabobo. <sup>2</sup>Coordinadora del Programa de Especialización de Endodoncia. Universidad de Carabobo. Doctarante del Doctorado de Odontología. Universidad Central de Venezuela.  
carla.facchin@gmail.com

Recibido: 26/01/2018  
Aceptado: 20/03/2018

**Resumen**

Un daño pulpar en dientes inmaduros por traumatismos o caries, puede conducir a la pérdida de vitalidad y detención del desarrollo radicular (DR); generando raíces cortas y paredes dentinarias delgadas con mayor riesgo de fractura. El procedimiento endodóntico regenerativo (PER) permite un DR y aposición de tejido duro en las paredes del conducto. El presente reporte tiene como objetivo describir el manejo clínico de un diente permanente no vital con ápice inmaduro asociado a un traumatismo dental, a través de la terapia regenerativa, en una paciente de 12 años que acudió al Postgrado de Endodoncia; por haber presentado fractura no complicada de corona y acceso cavitario expuesto al medio bucal en diente 21. Establecido el diagnóstico clínico y planteado las opciones terapéuticas se procedió al abordaje basado en el concepto de supervivencia de células madre que pueden permanecer viables a nivel periapical en casos de necrosis pulpar. En conclusión, el PER es una terapéutica actual y alternativa en el campo de la endodoncia, que puede preservar un diente funcionalmente en boca. En los hallazgos radiográficos se evidencia cierre apical en formación, engrosamiento de paredes con la consecuente reducción de la luz del conducto, sin embargo el éxito clínico debe ser evaluado a través del logro de metas terapéuticas.

**Palabras clave:** procedimiento endodóntico regenerativo, ápice inmaduro, traumatismo dental, silicato tricálcico.

**Summary**

Pulp damage in immature teeth due to traumatismos or dental caries, can lead to loss of vitality and arrest of root development (RD); resulting in short roots and thin dentinal walls with greater risk of fracture. Regenerative endodontic procedure (REP) allows RD and apposition of hard tissue in the canal walls. The purpose of this report is to describe the clinical management of a non-vital permanent tooth with an

immature apex associated with dental trauma, through regenerative therapy, in a 12-year-old female patient who came to Endodontics Postgraduate Course for having presented uncomplicated crown fracture and access cavity which have been exposed to the oral environment in tooth 21. Once the clinical diagnosis was established and therapeutic options were proposed, the approach was based on the concept of survival of stem cells that can remain viable at the periapical level in cases of pulpal necrosis. In conclusion, REP is a current and alternative therapy in the field of endodontics, which can preserve a tooth functionally in the mouth. In radiographic findings, apical closure in progress, thickening of the walls and reduction of canal lumen are evidenced, however clinical success must be evaluated through the achievement of therapeutic goals.

**Key words:** regenerative endodontic procedure, immature tooth apex, dental trauma, calcium silicate.

## Introducción

Un daño pulpar en dientes inmaduros como consecuencia de traumatismos o caries, puede conducir a la pérdida de vitalidad y detención del desarrollo radicular; dando como resultado raíces cortas, con paredes dentinarias muy delgadas (paralelas o divergentes) y con un mayor riesgo de fractura, lo que dificulta o imposibilita una terapia endodóntica convencional debido a que no existe un tope apical adecuado.<sup>1,2</sup>

Hasta ahora, se han utilizado diversas opciones terapéuticas para el manejo de estos dientes, entre las cuales se encuentran los procedimientos regenerativos, la apexogénesis (pulpa vital) y la apexificación, donde hay inducción a la formación de una barrera apical calcificada con

el uso de hidróxido de calcio ( $\text{CaOH}_2$ ) o cementos a base de silicato de calcio, para producir un sellado apical artificial. Este último método convencional ha demostrado ser eficaz con respecto al cierre del ápice, sin embargo no permite la aposición de dentina en las paredes del conducto ni aumenta la longitud radicular; lo cual implica la persistencia de fragilidad intrínseca del diente que con frecuencia tendrá un pronóstico impredecible a largo plazo.<sup>3,4</sup>

Más recientemente, la terapia pulpar regenerativa se ha propuesto como procedimiento alternativo basado en el abordaje de dientes no vitales, por caries o por trauma, que permite el desarrollo radicular y la aposición de tejido duro en las paredes del conducto. Este proceso se basa en el concepto de supervivencia de células madre que pueden permanecer viables a nivel periapical incluso en casos de necrosis pulpar. Los fundamentos clínicos indispensables de esta terapia endodóntica regenerativa son: desinfección profunda del sistema de conductos radiculares, crear una matriz o andamio y lograr un sellado coronal hermético.<sup>5</sup>

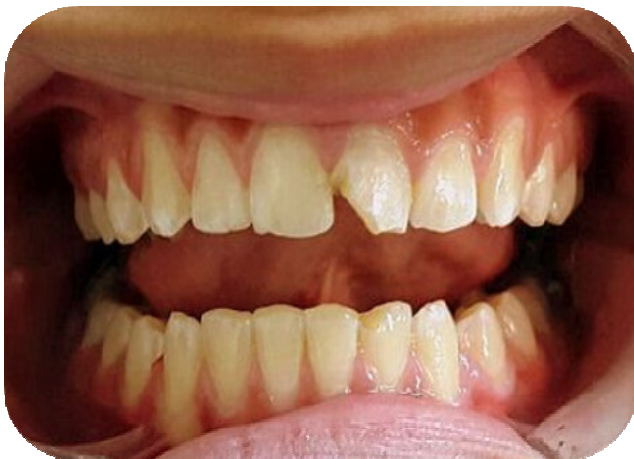El objetivo del presente reporte de caso fue describir el manejo clínico de un diente permanente no vital con ápice inmaduro a través del procedimiento endodóntico regenerativo.

## Reporte de caso

Una paciente de 12 años de edad, acude al área de Postgrado de Endodoncia de la Facultad de Odontología de la Universidad de Carabobo (FOUC); por haber presentado traumatismo dental en zona anterosuperior, producto de una caída en una piscina hace 2 años aproximadamente. Al momento de la consulta la paciente refirió estar asintomática. Sin embargo, la representante indicó que meses antes, presentó dolor espontáneo al frío y al calor que luego de un tiempo desaparecieron, existiendo en diversas

ocasiones un drenaje intermitente de exudado purulento a través de una fístula, que al momento de la evaluación clínica no estaba presente.

Al examen clínico intrabucal se observó fractura no complicada de corona del diente 21 (Figura N° 1) y cámara pulpar expuesta al medio bucal por acceso cameral previo. Se realizó pruebas de sensibilidad pulpar térmica (Frío: EndoIce® y Calor: gutapercha en barra), percusión y dígito presión apical a los dientes traumatizados, de los cuales el incisivo central superior izquierdo no presentó respuesta.

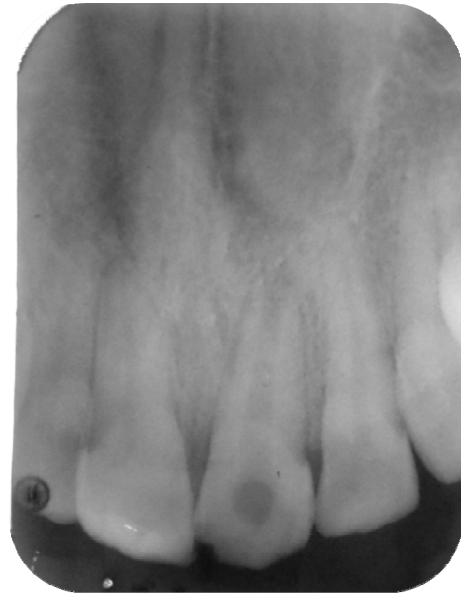

**Figura N° 1:** Fotografía clínica intrabucal inicial.

Adicionalmente, en la evaluación de los tejidos de soporte se evidenció ausencia de movilidad y sondaje periodontal normal.

Radiográficamente (Figura N° 2) se observó pérdida de estructura mineralizada incisal de bordes irregulares en relación a fractura coronaria e imagen radiolúcida (IRL) a nivel de la cámara pulpar compatible con acceso cavitario previamente realizado. Adicionalmente se evidencia conducto radicular amplio, radiopacidad intraconducto en tercio medio, ápice abierto e IRL apical de límites difusos. De esta manera, se estableció como impresión

diagnóstica: periodontitis apical asintomática, según la Asociación Americana de Endodoncia.



**Figura N° 2:** Radiografía inicial Diente 21.

Luego de una explicación exhaustiva del caso tanto a la representante legal como a la paciente, se plantearon opciones terapéuticas y se describió el procedimiento del tratamiento a elegir así como los riesgos/beneficios. Finalmente se obtuvo el consentimiento informado por escrito de la representante y el asentimiento de la paciente.

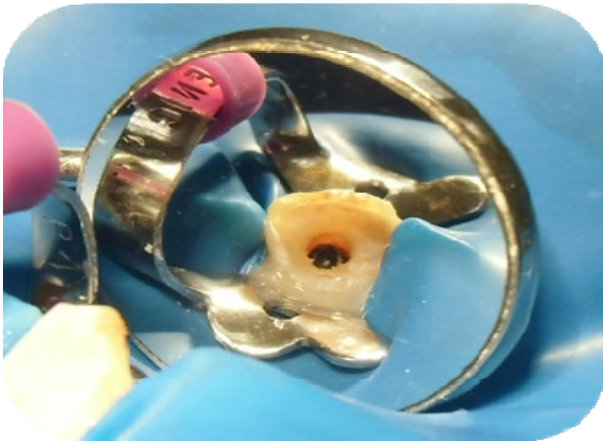
### **Procedimiento endodóntico regenerativo**

Se procede a realizar la terapia regenerativa bajo el consentimiento informado del representante legal de la adolescente y previa aprobación del Comité de Bioética y Bioseguridad de la FOUC.

### **Primera cita**

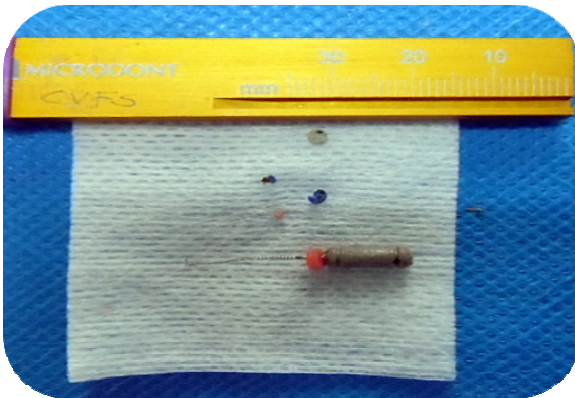
Técnica anestésica infiltrativa alveolar anterior con 1 cartucho de lidocaína al 2% con epinefrina 1:80.000. Aislamiento absoluto, eliminación de caries y rectificación de la apertura cameral. Se

evidenció cuerpo extraño en la entrada del conducto (Figura N°3).



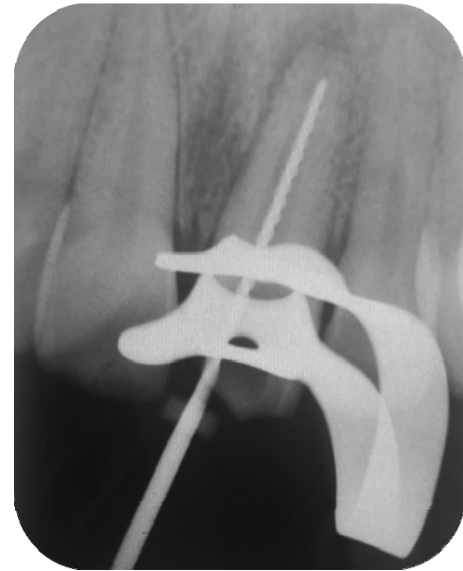**Figura N° 3:** Diente 21. Acceso cavitario previamente realizado, expuesto al medio bucal.

Se elimina con punta ultrasónica troncocónica diamantada (DTE ED3D), se sobrepasa el resto con lima #8 (Dentsply Maillefer), retirando un total de 4 fragmentos (Figura N°4).



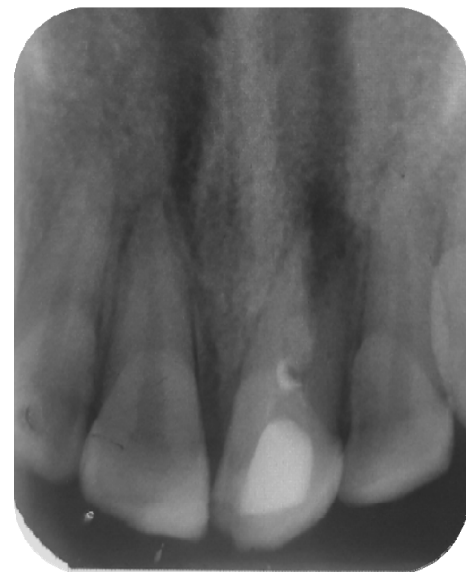**Figura N° 4:** Cuerpos extraños retirados del interior del conducto del Diente 21

Permeabilización del conducto radicular e irrigación con hipoclorito de sodio (NaOCl) al 3% (26ml) utilizando una aguja de salida lateral 27G (Endo-Eze, Ultradent) a una longitud promedio de 15mm. Instrumentación del conducto con limas K #60-80 (Dentsply Maillefer) a una longitud presuntiva de 18 mm (Figura N° 5).



**Figura N° 5:** Radiografía de longitud presuntiva Diente 21.

Irrigación con solución fisiológica (12 ml) y secado del conducto con puntas de papel estériles #80. Colocación de medicación intraconducto hidróxido de calcio  $\text{Ca(OH)}_2$  hasta tercio medio (Ultradent XS) (Figura N°6), torunda de algodón estéril y restauración provisional con cemento Cavit<sup>TM</sup> (3M ESPE).

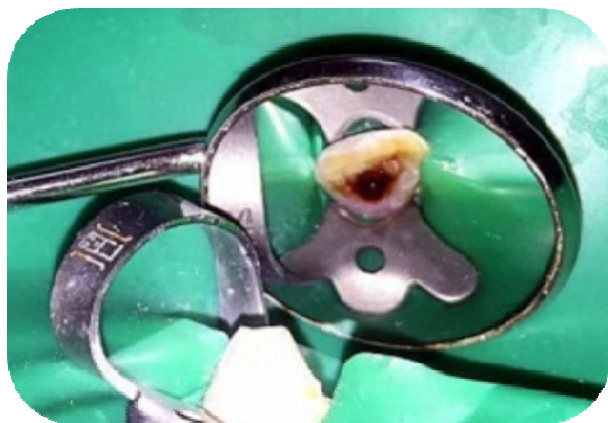

**Figura N° 6:** Radiografía mediación intraconducto ( $\text{CaOH}_2$ ).



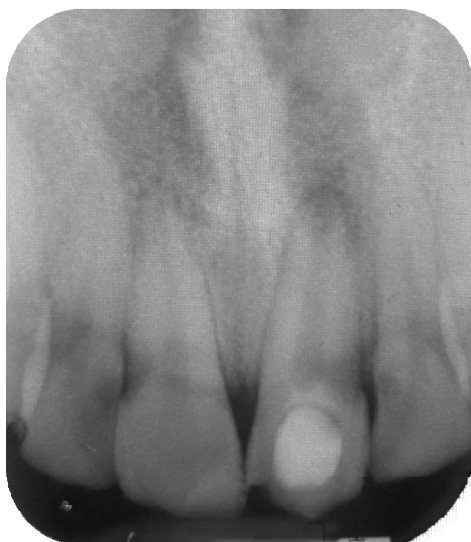## Segunda cita (a las tres semanas)

Técnica anestésica infiltrativa con 1 cartucho de mepivacaína al 3%. Aislamiento absoluto, eliminación de  $\text{Ca(OH)}_2$  con lima manual #80, irrigación con  $\text{NaOCl}$  al 3% (18ml) activado ultrasónicamente una vez durante 20 segundos. Irrigación con solución fisiológica (6ml), posteriormente EDTA al 17% por 1 min y



**Figura N° 7:** Inducción al coágulo  
(a las 3 semanas)


Como restauración coronal provisional se colocó torunda de algodón más Cavit™ (3M ESPE) y se realizó radiografía de control post-operatorio inmediato (Figura N° 9).



**Figura N° 9:** Radiografía Post-operatoria inmediata Diente 21.

finalmente solución fisiológica (6ml). Inducción a la hemorragia con una lima K #40 a 23mm, promoviendo la formación del coágulo hasta la unión cemento dentinaria (Figura N° 7).

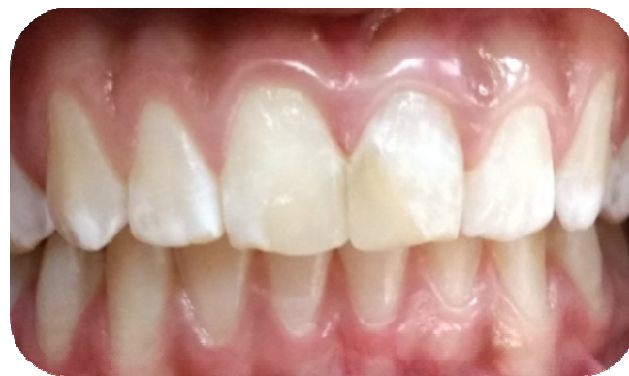Una vez lograda la estabilización del sangrado, se colocó una barrera cervical con cemento biocerámico de silicato tricálcico (Biodentine®, Septodont) de 3 mm de espesor (Figura N° 8).



**Figura N° 8:** Barrera cervical con cemento de silicato tricálcico

## Tercera cita (a las 4 semanas)

se refiere a la paciente al Postgrado de Odontopediatría FOUC para realizar restauración definitiva con resina compuesta bajo aislamiento absoluto en el diente 21 (Figura N° 10).

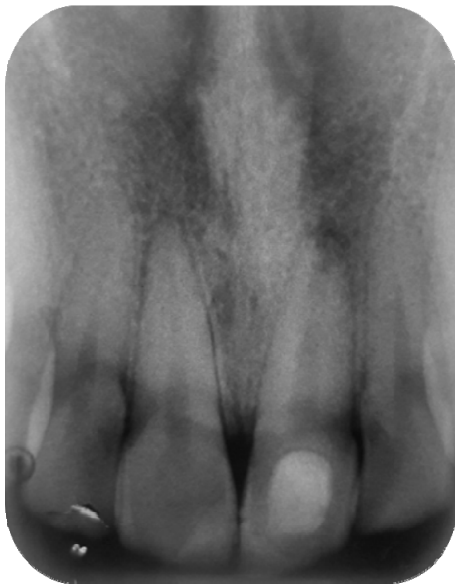

**Figura N° 10:** Fotografía clínica intrabucal final Diente 21 (a las 4 semanas).

**Quinta cita (a los 5 meses)**

Primer control radiográfico del diente 21, se evidenció a nivel coronal imagen radiopaca compatible con restauración definitiva y adyacente imagen con menor radiopacidad de aparente densidad dentinaria, localizada en unión cemento dentinaria compatible con barrera cervical (silicato tricálcico).

A su vez, se observa entre tercio medio e inicio de tercio apical del conducto, imagen radiopaca poco definida en relación a tejido mineralizado intraconducto (probable tejido osteodentinoide), aumento del espesor de las paredes dentinarias siendo más convergentes en apical y persistencia de la IRL apical (Figura N° 11)

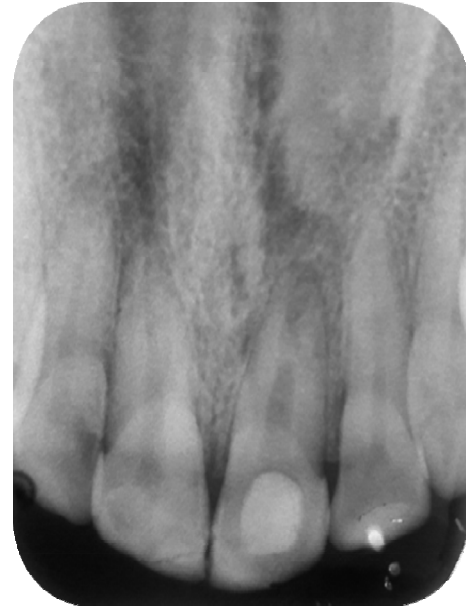

**Figura N° 11:** Primer control radiográfico (5 meses)

**Sexta cita (a los 15 meses)**

Segundo control radiográfico, se observó continuidad del espacio del ligamento periodontal con indicios de cierre en formación y reparación apical, así como aumento de la radiopacidad intraconducto, extendiéndose

apicalmente. Además de una reducción en sentido mesio - distal del conducto específicamente en tercio medio (Figura N°12).



**Figura N° 12:** Segundo control radiográfico (15 meses)

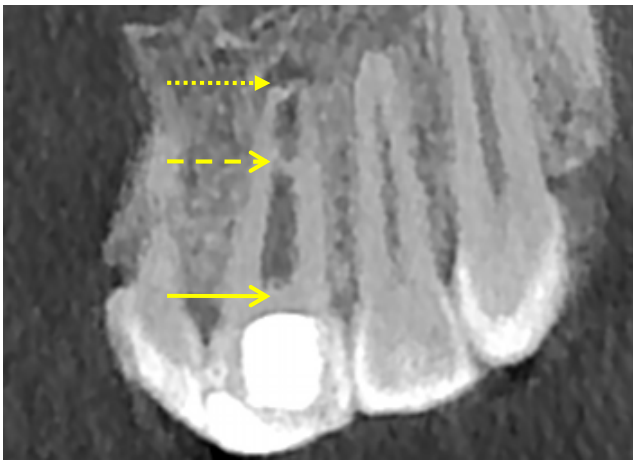
Adicionalmente, la paciente se encuentra asintomática y sin signos clínicos relevantes, siendo negativas las pruebas de sensibilidad pulpar, percusión y digitopresión apical. Sondaje periodontal dentro de los parámetros normales.

**Séptima cita (a los 19 meses)**

Tercer control Diente 21, clínicamente no se evidenció signos de inflamación intra o extrabucal. Se realizaron pruebas de sensibilidad térmicas respondiendo positivamente al frío de forma leve y retardada, las pruebas de percusión y digitopresión fueron negativas. Se realizó estudio tomográfico para evaluar y registrar con mayor precisión los cambios radiográficos en el diente 21, así como para valorar la evolución de la formación apical y resolución de la imagen radiolúcida perriradicular.

## Tomografía computarizada de haz cónico

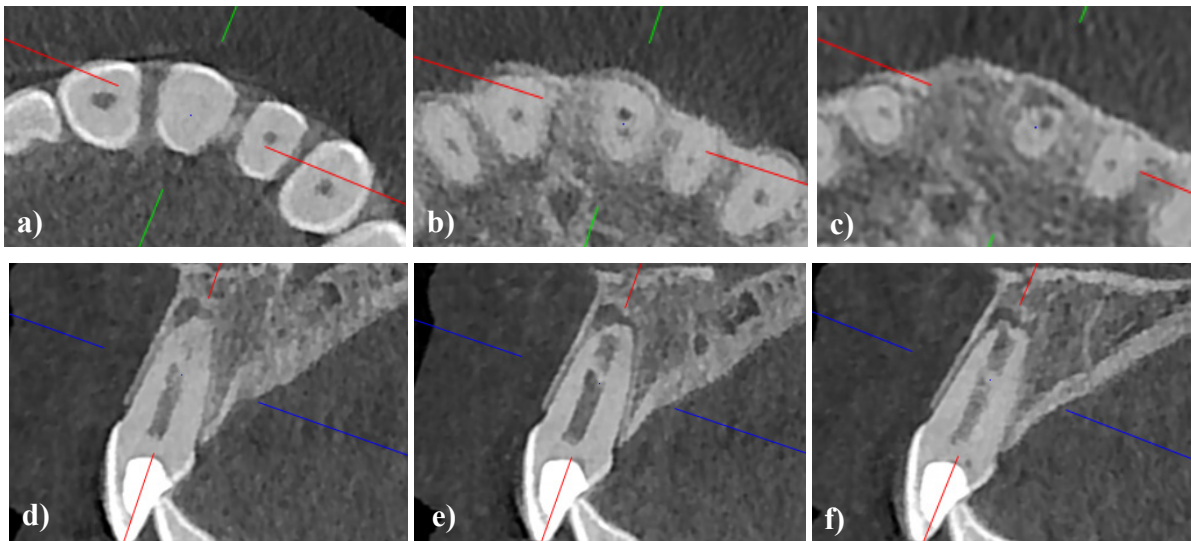
A través de cortes coronales, axiales y sagitales del diente 21 se pudo evidenciar: imagen hiperdensa coronaria compatible con material restaurador (Figura N° 13).



**Figura N° 13:** Tercer control (19 meses). Tomografía computarizada de haz cónico Diente 21 (CBCT: campo de visión 12x8). Corte coronal: Barrera cervical (→), Puente dentinario (->), Cierre apical en formación (→).

En sentido corono-apical se aprecia imagen hiperdensa cervical (Figuras N° 13 y 14 a) de densidad similar a la dentina, en relación al material utilizado como barrera cervical (silicato tricálcico); entre el tercio medio e inicio del tercio apical radicular se puede observar imagen hiperdensa intraconducto de densidad cálcica que se extiende de forma oblicua en sentido vestíbulo-palatino en probable relación a puente dentinario (Figuras N° 14 b y e).

A nivel del tercio apical radicular (Figuras N° 14 c-f), se evidencia convergencia de las paredes dentinarias alrededor del conducto compatible con cierre apical en formación discretamente irregular en su morfología. A su vez, se observa discreta imagen hipodensa lineal intraconducto de localización disto-vestibular en probable relación al cierre apical incompleto (Figuras N° 14 c y f). Adicionalmente, se aprecia imagen hipodensa perirradicular con predominio mesial y vestibular de límites definidos que sigue el contorno de la anatomía apical. En los cortes sagitales se evidencia la extensión mesio-distal de la imagen hipodensa apical, asociada a probable proceso de resolución ósea.



**Figura N° 14:** Imágenes de CBCT. Cortes axiales (a, b, c) y sagitales: mesial (d), centro (e), distal (f) del diente 21.





## Discusión

Las principales ventajas del procedimiento endodóntico regenerativo (PER), sobre la apicogénesis y apexificación en dientes necróticos con ápice inmaduro, incluyen: continuación del desarrollo de la raíz y reforzamiento radicular con engrosamiento de las paredes dentinarias. En contraste a esto, un estudio retrospectivo de Alobaid et al. informó que los PER no eran superiores a otras técnicas como la apexificación, debido a que la mayoría de los dientes objeto de investigación mostraron éxito clínico en el seguimiento durante 17 meses y aunque en los casos de endodoncia regenerativa se evidenció un aumento en la longitud radicular y espesor dentinario, el resultado no fue estadísticamente significativo. No obstante, la técnica de apexificación presenta diversas desventajas: formación impredecible de nuevo tejido duro apical, posible recontaminación bacteriana por filtración coronal, dificultad en lograr el seguimiento de los casos, nulo incremento en el grosor de las paredes dentinarias así como de la longitud radicular, debilitamiento de la estructura radicular por uso prolongado de  $\text{Ca}(\text{OH})_2$  y extenso período de tiempo necesario para concluir el tratamiento. Es por ello que, en este caso la terapia de elección fue un PER, considerando que el diente motivo del presente reporte corresponde al Grado 4 en la clasificación de Patterson de dientes permanentes según el desarrollo radicular y apical; por lo tanto, serían más los beneficios potenciales al lograr la maduración radicular completa en un paciente de temprana edad.<sup>6-9</sup>

Otras consideraciones que deben tomarse en cuenta al momento de elegir la terapéutica para este tipo de casos, son la etiología y el diagnóstico pulpar-periapical del diente. Los dientes traumatizados pueden sufrir fracturas coronarias e infracciones del esmalte, lo que aumenta el potencial de microfiltración coronal

bacteriana variando los microorganismos presentes en dientes necróticos infectados. En consecuencia, la tasa de éxito clínico cambia, debido a que la infección del conducto radicular relacionada al trauma dental y a la caries, difieren en composición bacteriana, extensión y persistencia de biopelículas. Por ende, en el caso de estudio se tomó en consideración tanto la etiología traumática como la posible contaminación microbiana por presencia de un acceso cavitario expuesto al medio bucal durante un tiempo considerable.<sup>10-11</sup>

En relación al abordaje, durante el procedimiento endodóntico regenerativo existe un aspecto relevante a considerar: la instrumentación debe ser mínima, ya que preparar excesivamente las paredes dentinarias, comprometería la integridad de la estructura radicular y además formaría barrillo dentinario dentro los túbulos dificultando la desinfección. Es por ello que, se sugiere al igual que en la terapia endodóntica convencional, hacer énfasis en el control microbiano a través de un adecuado protocolo de irrigación.<sup>12</sup>

Investigaciones como las de Basrani B, han demostrado que la solución irrigadora más utilizada en endodoncia es el hipoclorito de sodio (NaOCl). A pesar de esto, algunos autores describen los posibles daños celulares que el NaOCl puede ocasionar al estar en contacto directo con los tejidos periapicales. Al respecto, Trevino et al. señalan un 74% de supervivencia de células madre humanas expuestas al NaOCl en concentraciones al 6%, seguido de EDTA al 17% como irrigación final; ya que el ácido etilendiaminotetracético revierte los efectos deletéreos del NaOCl y éstos también pueden ser minimizados utilizando concentraciones menores de hasta 1,5%. Sin embargo, debido a los potenciales efectos perjudiciales sobre la supervivencia de las células madre de la papila apical (SCAP), no hay consenso sobre si debe utilizarse la concentración máxima de NaOCl y



se recomienda la disolución intermedia al 3% en conjunto con una activación ultrasónica.<sup>13,14</sup>

Por otra parte, antiguamente el uso de medicación intraconducto en estos casos era controversial, debido a desacuerdos entre autores sobre la relación riesgo-beneficio. En la actualidad, la evidencia científica hace referencia al uso de pastas poliantibióticas y al  $\text{Ca}(\text{OH})_2$  como medicación entre citas en los PER. Por ende, al momento de seleccionar el medicamento debe considerarse aquel que se utilice en concentraciones bactericidas adecuadas para proveer un tratamiento antibacteriano efectivo y que a su vez tenga mínimos efectos sobre la viabilidad celular además de promover un microambiente favorable a la proliferación y diferenciación de las SCAP.<sup>15</sup>

Las combinaciones de antibióticos como la pasta tripleantibiótica (TAP) y diantibiótica (DAP) durante los últimos años, se han propuesto como medicación intraconducto dentro de las estrategias de desinfección en la endodoncia regenerativa. No obstante, la evidencia disponible en la literatura es inconsistente sobre su efectividad contra biopelículas mono y multiespecies. Adicionalmente, con el uso de estos medicamentos se ha reportado otras desventajas como la posibilidad de que las bacterias del sistema de conducto radicular (SCR) desarrollen mecanismos de resistencia antimicrobiana, posibles reacciones alérgicas en el paciente y cambios de coloración dental. Debido a lo anteriormente expuesto, y con el fin de utilizar un medicamento cuya presentación y procedimiento fuese controlable, se utilizó  $\text{Ca}(\text{OH})_2$  como medicación intraconducto a una concentración del 35% en solución acuosa.<sup>16</sup>

Asimismo, no existe un consenso en relación a la matriz adecuada que debe utilizarse para los PER, las cuales son una estructura que promoverá el crecimiento celular y vascular intraconducto. Aunque el coágulo de sangre es un buen andamio, contiene sólo un 5% de

plaquetas como fuente de factores de crecimiento, 94 % de eritrocitos y 1 % de glóbulos blancos. Por esto, se han empleado otros concentrados plasmáticos como el plasma rico en plaquetas (PRP) y fibrina rica en plaquetas (FRP), cuyo contenido de factores de crecimiento es mayor del 90%.<sup>17</sup>

En este sentido, el PRP se ha mencionado como un andamio ideal para la endodoncia regenerativa, ya que la concentración de plaquetas es de más de 1 millón/ml, lo que representa cinco veces más que el recuento hemático normal. Por su parte, el FRP ha sido descrita como un material de andamiaje fácil de preparar y coadyuvante en la estimulación de la regeneración tisular.<sup>17</sup>

Algunos estudios refieren que el PRP es mejor que la FRP y el sangrado inducido, con respecto a la cicatrización periapical cuando se utiliza en los PER. Sin embargo, Narang et al. sugieren al FRP como andamio con micromoléculas concentradas o almacén de factores de crecimiento, que muestra una cicatrización periapical significativamente mayor al PRP y la inducción al coágulo; así como un aumento en la longitud radicular y engrosamiento de las paredes dentinarias.<sup>18</sup>

A pesar de lo anterior, Lovelace et al. en su investigación evaluaron la expresión de los genes CD105 y CD73 como una medida dependiente de la presencia relativa de células madre; encontrando que la expresión de dichos genes aumentó sustancial y significativamente después de la hemorragia provocada por estimulación de los tejidos perirradiculares de dientes inmaduros. Siendo estos resultados una de las bases que sustenta el uso de la inducción al coágulo como una técnica viable y factible en la endodoncia regenerativa; ya que la disrupción mecánica de las estructuras radiculares como las papilas apicales, libera una cantidad sustancial de células madre de su nicho; por tanto la sangre que invade el espacio del conducto transporta

estas células al área objetivo (espacio del conducto pulpar).<sup>19</sup>

Además, otras investigaciones hacen referencia a que la liberación de células madre mesenquimales podría inducirse sin equipos y condiciones clínicas especiales, simplemente a través del llamado a hemorragia que adicionalmente permite el uso de células autólogas evitando así cualquier problema asociado al rechazo inmune. A su vez, se consideró esta técnica como una opción debido a que el clínico se enfrenta a muchos desafíos al tratar dientes permanentes inmaduros en pacientes jóvenes, siendo uno de ellos el comportamiento del paciente y las características anatómicas del diente.<sup>20</sup>

En otro orden de ideas, el sellado coronal hermético en los PER ha sido ampliamente documentado; ya que constituye una parte fundamental en el éxito del procedimiento, evitando la filtración de bacterias al SCR. Diversos materiales se han empleado como barrera cervical; el más conocido y utilizado por sus propiedades impermeables y excelente biocompatibilidad es el MTA, convirtiéndolo en el material de elección para la protección del coágulo. Sin embargo, estudios como el de Felman et al. reportan que no es el material más indicado para dientes con alto compromiso estético ya que puede causar cambios de coloración dental. Por lo tanto, es necesario que el clínico comprenda las características y propiedades generales inherentes al material que se va a utilizar como barrera cervical, así como su comportamiento en relación a las estructuras dentales que estarán en íntimo contacto con los mismos.<sup>21</sup>

Por otro lado, el cemento de silicato tricálcico (Biodentine<sup>®</sup>) es considerado un biocerámico de segunda generación, basado en las características deseables de su antecesor (agregado de trióxido mineral o MTA) y manteniendo sus aplicaciones clínicas pero variando su composición y

presentación. Se ha destacado por poseer un tiempo de fraguado corto (12 min) y una resistencia compresiva similar a la dentina, además de ser un producto altamente biocompatible, impermeable, con propiedades antibacteriales, fácil de manipular y eliminar. De acuerdo al estudio de Vallés et al, este material no produce cambios de coloración de las estructuras adyacentes, incluso en zonas de alto compromiso estético. Por estas razones se optó como material de barrera cervical en el presente caso.<sup>22</sup>

Las imágenes radiográficas han sido utilizadas para evaluar los resultados en la morfología radicular luego de los PER. Se han recomendado parámetros radiográficos para el área radicular, que consideren no solo una técnica periapical paralela sino también la toma de radiográficas en el mismo ángulo pre y post operatorio. A su vez, en el presente caso se indicó realizar CBCT en una cita control a los 19 meses de haberse terminado el tratamiento a fin de ampliar el estudio radiográfico y corroborar lo observado en las imágenes bidimensionales iniciales, ya que éste representa una herramienta de mayor precisión para medir cambios en el espesor y longitud radicales que no sean perceptibles en la radiografía convencional y evaluar con mayor exactitud la región periapical.<sup>23</sup>

Finalmente, existe discrepancia sobre cuál es el resultado exitoso luego de un tratamiento regenerativo. Numerosas investigaciones clasifican los resultados de acuerdo al cierre apical logrado con base al tamaño del foramen apical inicial y final; reconociendo como exitoso aquellos casos en los cuales el espesor dentinario aumentó y hubo continuidad en la maduración radicular sin recurrencia de periodontitis apical. El presente caso se enfocó en la detección de cambios en la longitud radicular y variación en el espesor de las paredes dentinarias, prolongando la vida funcional del diente, manteniéndolo asintomático y restableciendo la estética del mismo.<sup>24,25,26</sup>

## Conclusiones

Los dientes permanentes traumatizados con formación radicular incompleta exigen un manejo clínico diferente al tratamiento endodóntico convencional; siendo la terapia regenerativa, un procedimiento viable que ha demostrado mediante hallazgos radiográficos, el cierre apical seguido de una reducción de la luz del conducto, como los parámetros más predecibles y verificables que soportan la idea de una tasa de éxito a corto plazo de los PER. No obstante, estos procedimientos como una nueva modalidad de tratamiento deben compararse objetivamente con la terapéutica endodóntica convencional establecida para dientes con ápice inmaduro y deben establecerse criterios que permitan evaluar los resultados mediante el logro de metas terapéuticas propuestas como: **primaria** (eliminación de síntomas e indicios de reparación/cicatrización ósea para promover la supervivencia y función del diente en boca, **secundaria** (continuación del desarrollo radicular a través del incremento en el espesor de las paredes dentinarias y/o en la longitud radicular), **terciaria** (respuesta positiva a las pruebas de vitalidad pulpar).<sup>27</sup>

Hasta el momento, el presente caso está en proceso de alcanzar la meta terapéutica primaria y secundaria del PER. En cuanto a la meta terciaria, aunque hubo respuesta retardada a la prueba de sensibilidad al frío (1 año y 7 meses), el retorno a la vitalidad pulpar en caso de lograrse podría indicar presencia de un tejido más organizado que es inmuno-competente debido a la asociación íntima de la inervación con los vasos sanguíneos y el sistema inmune.<sup>28</sup>

## Agradecimientos

Los autores quieren agradecer a las Profesoras de la FOUC, Rosanna Landa de Bellera (Odontólogo Especialista en Endodoncia y Radiología Oral y Maxilofacial) y Sarah

Fernández Díez (Odontólogo Especialista en Radiología Oral y Maxilofacial), por su colaboración en la interpretación y descripción radiográfica.

## Conflicto de intereses

Los autores niegan cualquier conflicto de interés relacionados a este estudio.

## Referencias

1. Tawfik H, Abu-Seida A, Hashem A, Nagy M. Regenerative potential following revascularization of immature permanent teeth with necrotic pulps. *Int Endod J*. 2013;46(10):910-22.
2. Hargreaves K, Diogenes A, Teixeira F. Treatment Options: Biological Basis of Regenerative Endodontic Procedures. *J Endod*. 2013;39(3 Suppl):S30-43.
3. Lin J, Zeng Q, Wei X, Zhao W, Cui M, Gu J et al. Regenerative Endodontics Versus Apexification in Immature Permanent Teeth with Apical Periodontitis: A Prospective Randomized Controlled Study. *J Endod*. 2017;43(11):1821-27.
4. Bezgin T, Sönmez H. Review of current concepts of revascularization/revitalization. *Dent Traumatol*. 2015;31(4):267-73.
5. Marí-Beffa M, Segura-Egea J, Díaz-Cuenca A. Regenerative Endodontic Procedures: A Perspective from Stem Cell Niche Biology. *J Endod*. 2017;43(1):52-62.
6. Albuquerque MTP, Nagata JY, Soares A, Zaia A. Pulp revascularization: an alternative treatment to the apexification of immature teeth. *Rev Gaúch Odontol*. 2014;62(4):401-10.
7. Alobaid AS, Cortes LM, Lo J, Nguyen TT, Albert J, Abu-Melha AS et al. Radiographic and clinical outcomes of the

- treatment of immature permanent teeth by revascularization or apexification: a pilot retrospective cohort study. *J Endod.* 2014;40(8):1063-70.
8. Plascencia H, Díaz M, Gascón G, Garduño S, Guerrero-Bobadilla C, Márquez-De Alba S et al. Management of permanent teeth with necrotic pulps and open apices according to the stage of root development. *J Clin Exp Dent.* 2017;9(11):e1329-39.
  9. Shabahang S. Treatment options: apexogenesis and apexification. *J Endod.* 2013;39(3 Suppl):S26-9.
  10. Kahler B, Rossi-Fedele G, Chugal N, Lin LM. An Evidence-based Review of the Efficacy of Treatment Approaches for Immature Permanent Teeth with Pulp Necrosis. *J Endod.* 2017;43(7):1052-57.
  11. Fouad AF. Microbial Factors and Antimicrobial Strategies in Dental Pulp Regeneration. *J Endod.* 2017;43(9S):S46-S50.
  12. Latham J, Fong H, Jewett A, Johnson JD, Paranjpe A. Disinfection Efficacy of Current Regenerative Endodontic Protocols in Simulated Necrotic Immature Permanent Teeth. *J Endod.* 2016;42(8):1218-25.
  13. Basrani B. Endodontic irrigation. Endodontic Irrigation Chemical Disinfection of the Root Canal System. Canada: Springer; 2015.
  14. Trevino EG, Patwardhan AN, Henry MA, Perry G, Dybdal-Hargreaves N, Hargreaves KM et al. Effect of Irrigants on the Survival of Human Stem Cells of the Apical Papilla in a Platelet-rich Plasma Scaffold in Human Root Tips. *J Endod.* 2011;37(8):1109-15.
  15. Althumairy RI, Teixeira FB, Diogenes A. Effect of dentin conditioning with intracanal medicaments on survival of stem cells of apical papilla. *J Endod.* 2014;40(4):521-5.
  16. Yassen GH, Chu TM, Eckert G, Platt JA. Effect of medicaments used in endodontic regeneration technique on the chemical structure of human immature radicular dentin: an in vitro study. *J Endod.* 2013;39(2):269-73.
  17. Wigler R, Kaufman AY, Lin S, Steinbock N, Hazan-Molina H, Torneck CD. Revascularization: a treatment for permanent teeth with necrotic pulp and incomplete root development. *J Endod.* 2013;39(3):319-26.
  18. Narang I, Mittal N, Mishra N. A comparative evaluation of the blood clot, platelet-rich plasma, and platelet-rich fibrin in regeneration of necrotic immature permanent teeth: A clinical study. *Contemp Clin Dent.* 2015;6(1):63-8.
  19. Lovelace TW, Henry MA, Hargreaves KM, Diogenes A. Evaluation of the delivery of mesenchymal stem cells into the root canal space of necrotic immature teeth after clinical regenerative endodontic procedure. *J Endod.* 2011; 37(2):133-8.
  20. Smith AJ, Cooper PR. Regenerative Endodontics: Burning Questions. *J Endod.* 2017;43(9S):S1-S6.
  21. Felman D, Parashos P. Coronal tooth discoloration and white mineral trioxide aggregate. *J Endod.* 2013;39:484-7.
  22. Vallés M, Roig M, Duran-Sindreu F, Martínez S, Mercadé M. Color Stability of Teeth Restored with Biodentine. *J Endod.* 2015; 41(7):1157-60.
  23. Flake N, Gibbs J, Diogenes A, Hargreaves KM, Khan A. A Standardized Novel Method to Measure Radiographic Root Changes after Endodontic Therapy in Immature Teeth. *J Endod.* 2014;40(1):46-50.
  24. Li L, Pan Y, Mei L, Li J. Clinical and Radiographic Outcomes in Immature Permanent Necrotic Evaginated Teeth Treated with Regenerative Endodontic Procedures. *J Endod.* 2017;43(2):246-51.
  25. Llaquet M, Mercadé M, Plotino G. Regenerative endodontic procedures: A review of the literature and a case report of



- an immature central incisor. *G Ital Endod.* 2017;31(2):65-72.
26. Kontakiotis EG, Filippatos CG, Tzanetakis GN, et al. Regenerative endodontic therapy: a data analysis of clinical protocols. *J Endod* 2015;41:146–54.
27. Diogenes A, Ruparel N. Regenerative Endodontic Procedures: Clinical Outcomes. *Dent Clin North Am.*2017;61(1):111-25.
28. Diogenes A, Ruparel NB, Shiloah Y, Hargreaves KM. Regenerative endodontics: A way forward. *J Am Dent Assoc.* 2016;147(5):372-80.