

***Entamoeba gingivalis*, *Trichomonas tenax* Y *Eimeria* sp. EN CAVIDAD BUCAL DE INDÍGENAS DE ISLA RATÓN, ESTADO AMAZONAS, VENEZUELA.**

^{1,2}Luis Traviezo Valles, ¹Gustavo Báez, ¹Erika Rojas, ¹Fernando Iglesias,
¹Alicia Barragán, ¹Valentina Zubillaga, ¹Fabiola Zavarce.

¹ Fundación NaWaraos, Barquisimeto, Venezuela. ² Universidad Centroccidental
 "Lisandro Alvarado" Sección de Parasitología Médica. UNIPARME. Barquisimeto, Venezuela.
 E mail: luisetraviezo@hotmail.com

RESUMEN

Se determinó la prevalencia de protozoarios en cavidad bucal de 100 pacientes indígenas procedentes de Isla Ratón, estado Amazonas, Venezuela (53 hombres y 47 mujeres) con edades comprendidas entre 18 y 68 años. El estudio se basó en el análisis de muestras de sarro dental y saliva, las cuales se introducían en tubos de microcentrífuga, para ser trasladadas al Laboratorio de Bioanálisis, de donde se tomaron alícuotas (tres veces por muestra) con ayuda de un agitador de madera para colocarlas en lámina portaobjeto, que contenía, previamente, una gota de solución salina isotónica y una gota de colorante de lugol (examen directo), se colocaban ambas laminillas y seguidamente se observaban los protozoarios con aumento de 100X y luego con 400X. Se pudo apreciar *Entamoeba gingivalis* en el 20% de las muestras, seguido por *Trichomonas tenax* en el 4% de los analizados. Llamó la atención, la presencia de Ooquistes de *Eimeria* sp en el 15% de los pacientes, lo cual es indicativo de contaminación con heces de animales domésticos infectados con este coccidio (mamíferos o aves). La presencia de gingivitis y caries en todos los pacientes infectados y la asociación entre estos protozoarios y enfermedades dentales (señaladas por algunos autores), precisan el incremento de campañas de higiene dental, para eliminar estos parásitos y acabar con su transmisión.

Palabras clave: *Entamoeba*, *Trichomonas*, *Eimeria*, boca, indígena, Venezuela.

Entamoeba gingivalis*, *Trichomonas tenax* and *Eimeria* sp. IN ORAL CAVITY OF INDIGENOUS ISLANDS OF MOUSE, AMAZON STATE. VENEZUELA.*ABSTRACT**

The prevalence of protozoa in the oral cavity, of 100 indigenous patients from Isla Ratón, Amazonas State, Venezuela (53 men and 47 women) with ages between 18 and 68 years was determined. The study was based on the analysis of samples of dental tartar and saliva, which were introduced into microcentrifuge tubes, to be transferred to the Bioanalysis Laboratory, from which aliquots (three times per sample) were taken with the help of a wood shaker to place them on a slide, which previously contained a drop of isotonic saline solution and a drop of lugol dye (direct examination), both lamellae were placed and then the protozoa were observed with an increase of 100X and then with 400X. *Entamoeba gingivalis* could be seen in 20% of the samples, followed by *Trichomonas tenax* in 4% of those analyzed. Attention was drawn to the presence of *Eimeria* sp oocysts in 15% of the patients, which is indicative of contamination with feces of domestic animals infected with this coccide (mammals or birds). The presence of gingivitis and caries in all infected patients and the association between these protozoa and dental diseases (indicated by some authors), require the increase of dental hygiene campaigns to eliminate these parasites and end their transmission.

Key Word: *Entamoeba*, *Trichomonas*, *Eimeria*, mouth, indigenous, Venezuela.



INTRODUCCIÓN

Entamoeba gingivalis (*E. gingivalis*) y *Trichomonas tenax* (*T. tenax*) son protozoarios que se presentan solo bajo la forma de trofozoito (no desarrollan la forma quística), son cosmopolitas y raros en niños, tal que su prevalencia aumenta con la edad. Su transmisión ocurre entre las personas por el intercambio directo de saliva (persona a persona) o a través de fómites compartidos (utensilios de comida)¹.

En el caso de *E. gingivalis*, fue descrita por vez primera, en Venezuela, por el Dr. José Gregorio Hernández, en 1911⁽²⁾. Este parásito mide entre 5 y 35 micrómetros (μm) de diámetro, caracterizándose por emitir pseudópodos largos y lobulados y en otras oportunidades pseudópodos cortos y romos, su núcleo mide de 2 a 4 μm , es de cromatina periférica con cariosoma pequeño que puede ser central o excéntrico y se caracteriza porque raramente puede fagocitar eritrocitos. Se encuentra ubicada especialmente en las encías, tejido periodontal y bolsas gingivales, está asociada a problemas inflamatorios y piorrea alveolar, no obstante, también se pueden aislar en bocas sanas e interesantemente se ha encontrado en monos, perros y gatos^{1,2}.

Por su parte *T. tenax*, es un flagelado piriforme, de 5 a 12 μm ^{1,2} se encuentra entre los dientes y las encías, en las caries, criptas amigdalinas y nasofaringe y su transmisión también se asocia al agua contaminada, donde puede permanecer viable por varias horas¹.

En Venezuela son escasos los estudios de estos dos protozoarios en cavidad bucal y para el estado Amazonas (Venezuela) no existen reportes de los mismos. En 1984, en el estado Zulia, se analizaron 147 pacientes encontrando que el 82% presentaba *E. gingivalis* y el 18% *T. tenax*², igualmente en el mismo estado, pero en el 2009, en 50 muestras analizadas, se reportó *E. gingivalis* con un 10% y *Trichomonas tenax* con 2%¹. En el 2010, en el estado Bolívar, en 105 pacientes estudiados, solo se encontró *E. gingivalis* en el 31% de las muestras³.

Con respecto al género *Eimeria*, son coccidios, perteneciente a la familia *Eimeridae*, que pueden vivir en diversidad de aves y mamíferos domésticos (son especie específicos). En animales jóvenes y hacinados, puede producir cuadros diarreicos graves y una mortalidad elevada sino se recibe tratamiento. Este protozoario presenta tres fases evolutivas: la fase sexual (gametogonia), que se desarrolla en el epitelio intestinal, seguida de una asexual en el medio ambiente

(esporogonia) y cuando los ooquistes son ingeridos por un nuevo hospedador, se desarrolla una tercera fase de reproducción asexual en el intestino del huésped, llamada “merogonia o esquizogonia” que preceda a la gametogonia, que se considera la fase “adulto”. En Venezuela no existen reportes de ooquistes de *Eimeria* sp, contaminando la cavidad bucal⁴.

El presente estudio se realizó con la finalidad de determinar la prevalencia de *E. gingivalis* y *T. tenax* en la cavidad bucal de los pacientes adultos que asistieron a un operativo de salud gratuito de la Fundación NaWaraos en la población de Isla Ratón y resaltar el hallazgo de ooquistes de *Eimeria* sp en estas muestras.

MATERIALES Y MÉTODOS

Se realizó un estudio descriptivo transversal, no probabilístico, con muestra accidental, realizado entre el 3 y 6 de noviembre de 2019 en 100 pacientes de las etnias piaroas y jivi (guahibos, sikuanis o jiwis), con edades comprendidas entre los 18 y los 68 años, (47 del sexo femenino y 53 del sexo masculino), procedentes de la población selvática de Isla Ratón, capital del municipio Autana, estado Amazonas, Venezuela, la cual es una isla fluvial (del Río Orinoco) de 40 Km² (la más extensa de Venezuela) cuya mayor concentración de habitantes está en la zona de “El Carmen de Ratón” (5°07'52" LN, 67°48'38" LO), que es una comunidad multiétnica principalmente de Piaroas, Jivis, Curripacos y criollos.

Es una zona con una precipitación media anual de 3.400 mm, que presenta bosques en el 98% de su superficie (bosques bajos, altos y bosques tipo galería en los márgenes de los ríos) alternados con sabanas^{5,6}.

Se seleccionaron pacientes mayores de 18 años, ya que es el grupo de edad donde mayormente se pueden conseguir ambos parásitos, ya que la prevalencia de estos es baja o nula en los niños. Los pacientes analizados aceptaron el consentimiento informado en el cual se les informó sobre los alcances, beneficios, implicaciones y demás elementos importantes del estudio. Este trabajo se clasifica como investigación sin riesgo para los pacientes, donde no se discrimino por raza, religión, posición laboral, situación de vulnerabilidad u otros, no interfiriéndose en la vida privada de los participantes, también se caracterizó por mantener el principio de confidencialidad de cada individuo, ya que la identificación era a través de un código alfanumérico.

Toma de muestra: En la Clínica Odontológica de la Fundación NaWaraos, operada por Odontólogos

certificados, se tomaron las muestras de cada paciente, estas fueron de placa bacteriana y sarro de las superficies cervicales de molares, premolares e incisivos, utilizando material estéril, como curetas de Lucas, curetas de Gracey 5/6 y 11/12 y periostomos Molt #9, junto a una pequeña muestra de saliva, depositada por el paciente en los tubos plásticos Eppendorf de microcentrífuga de 1,5 ml de capacidad, estos eran cerrados herméticamente rotulados y colocados verticalmente en portatubos de cartón, los cuales eran llevadas en un tiempo no mayor de 30 minutos al Laboratorio de Bioanálisis de la Fundación NaWaraos, situado a unos 100 metros de distancia de la Clínica Odontológica.

Una vez en el Laboratorio Clínico-Parasitológico, se tomó de cada muestra, en tres oportunidades, alícuotas del contenido, con un palillo de madera de 153 mm de largo, porciones que eran colocadas en lámina portaobjeto donde previamente se había colocado una gota de solución salina isotónica en la parte izquierda de la lámina y una gota de colorante de lugol en su parte derecha, esto para observar directamente los trofozoitos con sus movimientos característicos (salina) y luego apreciar su estructuras internas (Lugol), primero se observaba con objetivo de 10X y luego con objetivo de 40X.

RESULTADOS

Se analizaron 100 muestras de pacientes de ambos sexos, en su mayoría de la etnia piaroas (70%) y jivis (25%), con edades comprendidas entre los 18 y los 66 años, 53 del sexo masculino y 47 del femenino, tal que el grupo de edad que más participó fue el comprendido entre 18-30 años, con 48 individuos (Tabla 1). Consiguiéndose un 24% de los pacientes infectados con *E. gingivalis* o con *T. tenax*, no observándose coinfección de ambas especies en un mismo individuo.

Para *E. gingivalis* se detectaron 20 pacientes positivos (20% de las muestras), presentándose más pacientes del género masculino infectados 12 (60% de los infectados) que del género femenino 8 (40%).

Para *T. tenax* la prevalencia fue baja, solo 4 pacientes infectados, 3 femeninos y 1 masculino.

Con respecto a los pacientes donde se observó Ooquistes de *Eimeria* sp (Figura 1) en muestras bucales, se apreció en 15 pacientes (15% de los analizados), resultando más frecuente en el sexo masculino (11% de los analizados) que en el femenino (4%).

DISCUSIÓN

La prevalencia de *Entamoeba gingivalis* reportada (20%) en pacientes indígenas de Isla Ratón fue menor a la reportada en 1983 en pacientes de Maracaibo (82%)², y en pacientes de Ciudad Bolívar en el 2010 (31%) pero mayor a lo reportado en Maracaibo en el 2009 (10%) pero coincidiendo este último estudio en que la población de 20 a 39 años, como el grupo de edad que presentaba mayor prevalencia de este protozooario¹. Su importancia radica en que es un indicador de mala higiene dental y su aumento está asociado a problemas inflamatorios y piorrea alveolar^{1,3,7}. Es de resaltar que todos los pacientes infectados con *E. gingivalis* en Isla Ratón, presentaron caries y gingivitis (inflamación de las encías marginales).

La prevalencia de *Trichomonas tenax* reportada (4%) en pacientes indígenas de Isla Ratón, fue menor a la señalada en 1983 en pacientes de Maracaibo (18%)², pero mayor a lo descrito nuevamente en Maracaibo en el 2009 (2%)^{1,2} igualmente mayor a lo reportado en Ciudad Bolívar (0%)¹⁻⁴ su importancia radica en que *T. tenax* aparte de ser un indicador de mala higiene dental, también ha sido implicada en manifestaciones clínicas de enfermedad periodontal, periodontitis crónica y en enfermedades necróticas pulmonares, donde los pacientes responden positivamente luego de ser eliminados con tratamiento^{4,5,8,9}

La no coexistencia de *E. gingivalis* junto a *T. tenax* en un mismo individuo, podría deberse a la poca prevalencia de la última en esta población (apenas 4%), pero sería interesante estudiar si *T. tenax* pudiera fagocitar a *E. gingivalis*, ya que se ha descrito en muestras de heces, que *Trichomonas hominis* puede fagocitar a *Blastocystis* sp, lo cual por asociación de especies podría estar ocurriendo en estos casos¹⁰

La presencia de Ooquistes de *Eimeria* sp en el 15% de las muestras analizadas, indican que los pacientes se están contaminando con las heces de mamíferos o aves domésticas o silvestres, donde el coccidio es especie específica, su presencia en el humano no implica que el humano vaya a ser infectado, ya que este género no es propio del hombre, no obstante será importante investigar mejor, sobre el comportamiento de este coccidio en estas comunidades indígenas que normalmente sufren de poliparasitosis intestinal y de desnutrición, lo cual podría contribuir a que se comportara como un hospedador accidental y preferiblemente en niños o ancianos que son los más susceptibles o vulnerables^{4,11}.

Eimeria sp, por ser un parásito monoxeno y estenoxeno, no debería infectar al humano, ya que existe especificidad de especie para animales domésticos como aves, conejos, cerdos, rumiantes, etc, en los que produce pérdida de peso, retardo en el crecimiento, destrucción del epitelio intestinal, atrofia de las vellosidades intestinales, pérdida de tejido, ruptura de los vasos sanguíneos, con la consecuente hemorragia y pérdida de proteínas plasmáticas, con deterioro de las funciones digestivas y de absorción de nutrientes, síntomas que serían muy preocupantes de manifestarse en humanos inmunocomprometidos y especialmente en niños ^{4,5,11}.

El mayor porcentaje de infección con *Eimeria* sp, fue en pacientes masculinos (11%) mayor a lo encontrado en pacientes femeninos (4%), esto podría deberse a que los varones (mayormente) son los que se encargan del mantenimiento de los animales de corral y también son los que más se dedican al cultivo, por lo que tienen mayor contacto con los reservorios y con la tierra contaminada (fuente de infección, siembra de yuca, plátano, etc) lo que los haría más propensos a contaminarse con los ooquistes de *Eimeria* sp.^{4,11}

Con relación al origen étnico, no se encontraron diferencias estadísticamente significativas entre ser piaros o jivis y estar infectado con los tres parásitos estudiados. Igualmente, no se encontraron diferencias estadísticamente significativas entre la edad y la infección, lo cual se relaciona con lo reportado en Ciudad Bolívar en escolares ³.

Agradecimientos: a Marlette Domínguez, Karla Patacho, Solvey Rosales, Jonás Mujica, Carmen Patacho, Délima Rodríguez y Jonathan Mendoza, por su valiosa ayuda en la ejecución de este proyecto y a las Hermanas y Hermanos Salesianos de Isla Ratón por el apoyo durante el operativo.

REFERENCIAS BIBLIOGRÁFICAS

1. Acurero E, Maldonado A, Maldonado C, Bracho A, Parra J, Urdaneta Y, Urdaneta M. *Entamoeba gingivalis* y *Trichomonas tenax* en cavidad bucal de pacientes de la Clínica Integral del Adulto de la Facultad de Odontología, Maracaibo, Venezuela. Rev Sociedad Venezolana Microbio. 2009; 29:122-127.
2. Flores T. Estudio de protozoarios en la cavidad bucal humana: *Entamoeba gingivalis*
3. Devera R, Blanco Y, Amaya I, Rojas M, Torrealba M. Protozoarios en cavidad bucal de escolares de Ciudad Bolívar, estado Bolívar, Venezuela. Rev Sociedad Venezolana Microbio. 2010; 30:109-113.
4. Wikipedia. Eimeria. Consultado 10/10/2019. Disponible en: <https://es.wikipedia.org/wiki/Eimeria>.
5. Wikipedia. Isla Ratón. Consultado el 30/10/2019. Disponible en: https://es.wikipedia.org/wiki/Isla_Rat%C3%B3n.
6. Gobierno de Venezuela. Catálogo del Patrimonio Cultural Venezolano. Municipio Autana. Ministerio de la Cultura. 2007. Pp 81.
7. Bonner M, Fresno M, Gironès N, Guillén N, Santi J. Reassessing the Role of *Entamoeba gingivalis* in Periodontitis. Frontiers in Cellular and Infection Microbiology. 2018; 8:1-10.
8. Hersh SM. Pulmonary tricomoniasis and *Trichomonas tenax*. J Med Microbiol. 1985; 20:1-10.
9. Bernaola E, Gutiérrez F, Guillén A. Aislamiento de *Trichomonas tenax* en pacientes con periodontitis crónica al medio de cultivo de tioglicolato modificado. Kiru. 2012; 9(2):95-106.
10. Traviezo L. *Trichomonas hominis* fagocitando a *Blastocystis* sp. en muestras de materia fecal de indígenas Waraos, Venezuela. Enf Inf Microbiol. 2018; 38 (2): 50.
11. Tamasaukas R, Agudo L, Vintimilla M. Patología de la coccidiosis bovina en Venezuela: una revisión. REDVET. 2010; 11(7):1-39.

Edad	Masculinos	Femeninos	Total	Positivos <i>E. gingivalis</i>
18 - 30	24	24	48	9 (19%)
31-40	11	13	24	6 (25%)
41- 50	10	5	15	1 (6,7%)
51- 60	5	4	9	4 (44%)
≥61	3	1	4	0
Total	53	47	100	20 (20%)

Tabla 1. Distribución de los pacientes analizados según sexo y grupos de edad y su positividad a *Entamoeba gingivalis* y porcentaje de positividad por grupo de edad



Figura 1. Proceso de toma de muestra, transporte y análisis.

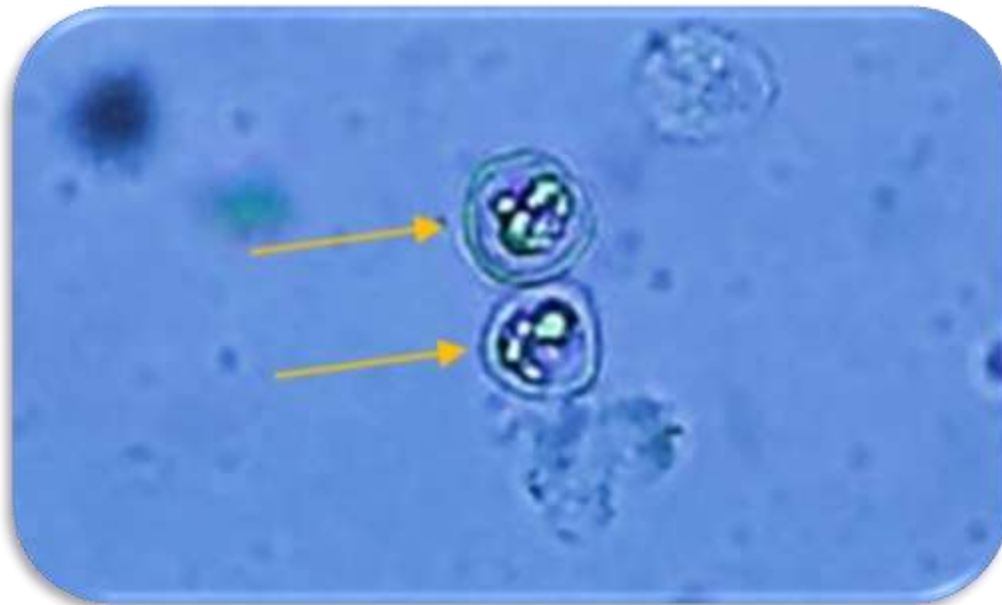


Figura 2. Ooquistes de *Eimeria* sp, en muestra de saliva de paciente de Isla Ratón, estado Amazonas, Venezuela.