

## REPORTE DE CASO

# Hipertensión endocraneana idiopática (*Seudotumor Cerebri*) en una adolescente obesa: a propósito de un caso.

Raúl Alejandro González Paéz<sup>1,2</sup>, Vanessa Villamizar Fariñas<sup>1,3</sup>



### RESUMEN

La hipertensión endocraneana idiopática (*Pseudotumor Cerebri*) es una afección con incidencia de 1-3 por cada 100.000 personas, que afecta más mujeres que hombres. La enfermedad está caracterizada por aumento de la presión endocraneana sin causa determinada, la cual cursa con la tríada clásica de vómitos, cefalea y papiledema. Sin embargo, la edad promedio de presentación es de 31 años, por lo que es infrecuente en adolescentes. Se presenta un caso clínico de una adolescente de 12 años de edad, con índice de masa corporal (IMC) de 30,6 Kg/m<sup>2</sup>, quien presenta dolor de carácter punzante en columna cervical y dorsal, vómitos en escopetazo, diplopía y desviación del ojo derecho hacia el lado interno. Al examen físico impresiona papiledema bilateral, paresia del nervio abducens izquierdo y parálisis del homólogo contralateral. Durante su estancia hospitalaria se asocian nuevos síntomas visuales (escotoma central y disminución de la agudeza visual progresiva). Se realizan neuroimágenes (resonancia magnética cerebral y medular) las cuales no reportan alteraciones y punción lumbar con manometría, en la cual se evidencia elevación de la presión inicial del líquido cefalorraquídeo a 320 mmH<sub>2</sub>O. En virtud de dichos hallazgos se decide terapia con metilprednisolona, con la cual presenta mejoría parcial de la sintomatología visual y se plantea la realización de punción lumbar como estrategia terapéutica. Se presenta una revisión de la posible asociación entre este síndrome y la obesidad infantil, así como de los criterios diagnósticos de la enfermedad en este grupo etario, en el cual no es común el síndrome.

**Palabras clave:** Neurología; Obesidad; Pediatría; *Seudotumor Cerebri*.

#### ***Idiopathic intracranial hypertension (Pseudotumor Cerebri) in an obese teenager: a case report.***

*Idiopathic intracranial hypertension is a condition with incidence of 1-3 for every 100000 people, that affects more women than men. The disease is characterized by an increase in intracranial pressure with no determined cause, which courses with the classic triad of vomits, headache and papilledema. However, the average age of presentation is 31 years, making it uncommon in teenagers. A clinical case of a 12 years old teenager is presented, with a Body Mass Index (BMI) of 30,6 kg/m<sup>2</sup>, who presented stabbing pain in cervical and dorsal spine, projectile vomiting, diplopia and deviation of the right eye towards the inner side. Physical examination shows bilateral papilledema, left abducens nerve palsy and contralateral homologous paralysis. During her hospital stay new visual symptoms were associated (central scotoma and progressive decrease in visual acuity). Neuroimaging is done (Brain and spinal magnetic resonance images), which do not report alterations, and lumbar puncture with manometry, in which the initial pressure of the cerebrospinal fluid is elevated to 320 mm H<sub>2</sub>O. Based on these findings, therapy with methylprednisolone is decided, with partial improvement of the visual symptomatology, and the lumbar puncture is proposed as a therapeutic strategy. A review of the possible association between this syndrome and childhood obesity is presented, as well as the diagnostic criteria of the disease in this age group, in which the syndrome is not common.*

**Keywords:** Neurology; Obesity; Pediatrics; *Pseudotumor cerebri*.

1. Estudiante de pregrado de la Escuela de Medicina "Luis Razetti", Facultad de Medicina, Universidad Central de Venezuela.

2. Preparador Ad-Honorem de la Cátedra de Fisiología Normal de la Escuela de Medicina "Luis Razetti", Facultad de Medicina, Universidad Central de Venezuela.

3. Preparadora Ad-Honorem de la Cátedra de Microbiología Médica de la Escuela de Medicina "Luis Razetti", Facultad de Medicina, Universidad Central de Venezuela.

Caracas, Venezuela. CP: 1122

E-mail:  
ragp95@hotmail.com

Recibido: 24 sep 2017  
Aceptado: 18 ene 2018

Para citar este artículo/For reference this article: González RA, Villamizar V. Hipertensión endocraneana idiopática (*Seudotumor Cerebri*) en una adolescente obesa: a propósito de un caso. Acta Cient Estud. 2017;12(2):30-34

## INTRODUCCIÓN:

El *Pseudotumor Cerebri* es una entidad clínica caracterizada por un aumento aislado de la presión intracraneal de causa desconocida, sin evidencia de otra patología, su importancia radica en que puede comprometer de forma permanente la agudeza visual [1]. La incidencia anual en la población general es de 1 a 3/100.000 habitante entre los 15 y 44 años de edad. La enfermedad es más frecuente en mujeres en edad fértil y obesas con una relación 8:1 con el sexo masculino [1]. Se ha relacionado con consumo de anticonceptivos orales, tetraciclinas y litio, el mayor factor de riesgo demostrado ha sido la obesidad [2]. En adolescentes esto no cambia puesto que la gran mayoría entre 15–17 años con esta condición presenta sobrepeso [3].

Los signos y síntomas más comunes incluyen cefalea, que empeora en horas nocturnas y al realizar esfuerzos o movimientos que aumenten la presión intracraneal (tos, inclinación de la cabeza, etc), vómitos, diplopía, tinnitus, vértigo. Es común la afectación de nervios craneales, más frecuentemente del sexto nervio craneal. Se puede evidenciar papiledema. El dolor cervical es un síntoma común [3,4]. El diagnóstico es de exclusión y se realiza con los criterios de “Dandy–Smith” expuestos en la tabla 1 [5].

Se presenta el caso para destacar la importancia de la necesidad del diagnóstico oportuno y rápido de la entidad, que puede ser confundida con trombosis del seno cavernoso u otras causas de hipertensión endocraneana, para evitar complicaciones permanentes. Se presenta el caso de una adolescente obesa que cursó con afectación de nervios craneales, sin presentar el síntoma más común: la cefalea.

## REPORTE DEL CASO:

Se trata de paciente femenino de 12 años de edad, quien presenta dolor punzante en columna cervical, de aparición súbita,

y horas después presentó múltiples episodios eméticos de contenido bilioso, repentino, sugerente de vómitos en proyectil. El cuadro presenta remisión espontánea, pero trece días después reaparece, además refiere diplopía y desviación del ojo derecho hacia el lado interno, concomitante aparición de dolor punzante en columna dorsal y cervical, razones por las que ingresa para diagnóstico y tratamiento.

### Diagnóstico Seguro (A-E)

- A. Papiledema
- B. Examen neurológico normal, solo presencia de alteraciones en nervios craneales.  
No hay anomalías en la resonancia magnética (no hay lesiones ocupantes de espacio, ni signos de hidrocefalia, ni engrosamientos meníngeos) con o sin contraste en pacientes mujeres obesas, y no hay signos en resonancia magnética ni alteraciones en la venografía para el resto de los pacientes.
- C. Examen de líquido cefalorraquídeo normal.  
Presión inicial de líquido cefalorraquídeo mayor o igual a 250mmH<sub>2</sub>O en adultos o mayor a 280 mmH<sub>2</sub>O en niños.

### Diagnóstico cuando existe ausencia de papiledema

El diagnóstico se realiza si los criterios del B-E se cumplen + paresia o parálisis del VI o VII par uni o bilateral

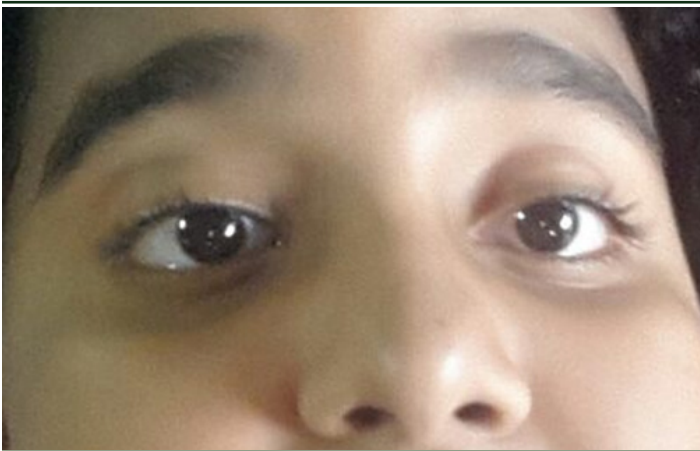
En ausencia de parálisis del VI par craneal, debe cumplir con los criterios de B-E y por lo menos 3 de estos parámetros en la neuroimagen:

1. Silla turca vacía
2. Protrusión del nervio óptico
3. Dilatación del nervio óptico en vista coronal
4. Estenosis del seno transversal.

**TABLA 1.** Criterios de Dandy- Smith, criterios diagnósticos de *Pseudotumor Cerebri*.

Extraído y traducido de: Bidot S, Bruce BB. Update on the Diagnosis and Treatment of Idiopathic Intracranial Hypertension. 2015. [5]

Dentro de sus antecedentes personales y familiares no se encuentran datos contributivos.



**Figura 1.** Estrabismo convergente en la paciente MC:  
*Se observa desviación de globo ocular hacia el hueso nasal, bilateral, correspondiente con paresia del sexto nervio craneal izquierdo y parálisis de su homólogo contralateral*

En el examen físico del ingreso, sus signos vitales se encontraban dentro de límites normales, examen antropométrico: peso: 61 kg, talla: 1,41 m Índice de Masa Corporal: 30,6 Kg/m<sup>2</sup>. En el fondo de ojo se observó papiledema, se observó borramientos en los bordes de ambos discos ópticos, además de paresia del nervio abducens izquierdo y parálisis del homólogo contralateral (figura No.1), resto del examen neurológico anodino. El diagnóstico de ingreso se correspondió con un síndrome de hipertensión endocraneana de etiología a descartar, en vista de que el centro no contaba con resonancia magnética nuclear (RMN) ni tomografía axial computarizada (TAC), se decidió iniciar terapia con enoxaparina 40 mg, sin presentar mejoría de los síntomas; ocho horas después se obtuvo RMN, la cual no reportó alteraciones de ningún tipo (figura 2). La paciente se mantiene en observación y el día siguiente se añade al cuadro neurológico vértigo y parálisis facial central izquierda, se mantiene la paresia del nervio abducens, se mantiene en observación y cinco días después refiere disminución de agudeza visual del ojo derecho, que en la campimetría por confrontación se observa como un escotoma central, además del defecto en el campo visual se observa en el test de Snellen una agudeza visual 20/70 bilateral, en el fondo de ojo se observa atrofia óptica bilateral, se realizan potenciales evocados

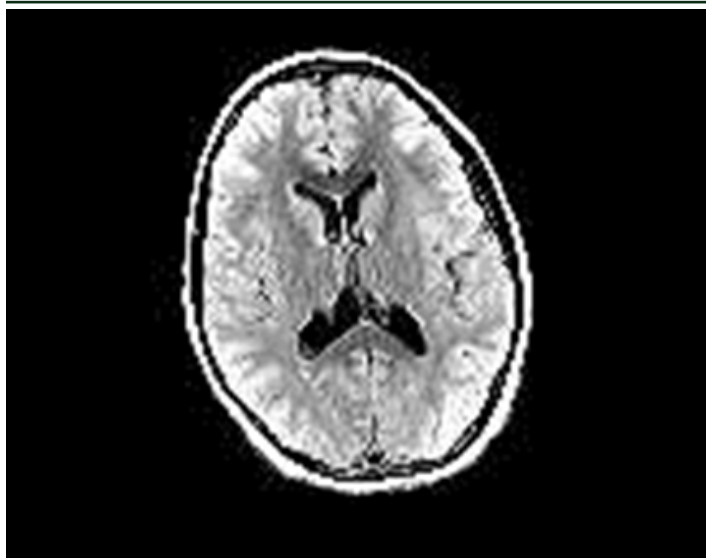visuales los cuales reportan disminución de la conducción del nervio óptico derecho, el izquierdo se encontraba conservado; ese día se decide realizar punción lumbar, el análisis citoquímico y citomorfológico del líquido céfalo-raquídeo resulta normal, sin embargo, la presión inicial fue de 320 mmH<sub>2</sub>O. Posterior a la punción lumbar se inicia tratamiento con metilprednisolona 1g al día, presentando mejoría de la paresia facial y del sexto nervio craneal, además de la sintomatología visual del ojo izquierdo, sin embargo el derecho no presentó mejoría sintomática, cinco días después se decide realizar una segunda punción lumbar y se obtiene que la presión inicial es de 180 mmH<sub>2</sub>O, la paciente es dada de alta por el servicio de neurología y referida a control por la unidad de neurooftalmología.

## DISCUSIÓN:

El estudio de la paciente para llegar a la conclusión diagnóstica de un síndrome de Pseudotumor Cerebri, comienza con la historia clínica en la cual se describe la aparición de síntomas comunes en la entidad como lo son: dolor cervical, episodios eméticos y desviación del globo ocular. Esto nos debe hacer pensar en un síndrome de hipertensión endocraneana (SHE) a pesar de que la paciente no haya presentado cefalea [2,3,4]. Cuando en el examen físico se comprueba la existencia de papiledema bilateral y parálisis del sexto nervio craneal se hace el diagnóstico de SHE, que por las características clínicas se plantean diagnósticos diferenciales entre los cuales se encuentra el síndrome de seno cavernoso, razón por la cual en ausencia de neuroimagen se decide anticoagular a la paciente, sin embargo, al recibir la neuroimagen se descarta esta posibilidad. Dentro de las características de la paciente vemos que se ubica en un peso e IMC mayor al percentil 90, y que la obesidad se encuentra fuertemente ligada a esta patología [1]. Al realizar la manometría del líquido cefalorraquídeo (LCR), observamos una presión inicial compatible con los criterios

diagnósticos. Un aspecto importante a resaltar es que en aquellos pacientes que cursan sin cefalea es más común encontrar parálisis de nervios craneales, como la parálisis facial [6].

En el manejo terapéutico de este síndrome se tienen opciones médicas y quirúrgicas, el tratamiento médico recomendado es la



**Figura 2.** Resonancia magnética Cerebral de la paciente MC:  
Corte transversal: no se observan anomalías en corteza, sustancia blanca, núcleos de la base indemnes, no se observan signos de dilatación ventricular, ni asimetrías de estos.

acetazolamida [2], sin embargo, en vista de no tener disponibilidad en el centro se inició terapia con corticoesteroides, la misma ha resultado beneficiosa en limitar el daño óptico, pero debe evitarse terapia a largo plazo y supresión brusca por riesgo de aparición de síntomas [7]. La terapéutica intervencionista como las punciones lumbares seriadas no están recomendadas por el dolor causado al paciente y la probabilidad de recaída, pero alivian los síntomas de manera inmediata [2]. Existen estrategias quirúrgicas no consideradas para la paciente, como son la formación de fenestras del nervio óptico, la implantación de stent en el seno venoso transversal y la implantación de derivación ventrículo-peritoneal, ó derivación lumbo-peritoneal, las cuáles permiten la resolución absoluta con baja tasa de complicaciones [8].

## CONCLUSIÓN:

Se concluye que la entidad se diagnostica por exclusión utilizando los criterios expuestos y la presencia de obesidad en una paciente femenina como factor de riesgo [9]. Se expuso que la terapia intervencionista debe ser considerada para detener los síntomas en condiciones donde no se puede realizar resolución quirúrgica. La terapéutica médica con acetazolamida y metilprednisolona evita el daño visual permanente [6].

Se debe realizar el diagnóstico oportuno de esta entidad para iniciar terapéutica médica o intervencionista y así prevenir el daño al nervio óptico [10]. Otra conclusión que arroja el caso es que con una sola punción lumbar hubo mejoría sin recaídas a la semana, aunque como se mencionó anteriormente es necesario un seguimiento de al menos 2 meses para evaluar la eficacia de la punción lumbar como método terapéutico exitoso [2].

## CONFLICTO DE INTERESES:

Los autores no declaran conflicto de intereses.

## Referencias

1. Mollan SP, Ali F, Hassan-Smith G, Botfield H., Friedman DI, Sinclair AJ. Evolving evidence in adult idiopathic intracranial hypertension: pathophysiology and management. *J Neurol Neurosurg Psychiatry*. 2016 [Consultado 21 Ago 2017];87(9):982-92. Disponible en: <http://doi.org/10.1136/jnnp-2015-311302>.
2. Thurtell MJ, Wall M. Idiopathic Intracranial Hypertension (Pseudotumor Cerebri): Recognition, Treatment, and Ongoing Management. *Curr Treat Options Neurol*. 2013 [Consultado 21 Ago 2017];15(1):1-12. Disponible en:<http://doi.org/10.1007/s11940-012-0207-4>.
3. Albakr A, Hamad MH, Alwadei AH, Bashiri FA, Hassan HH, Idris H, y col. Idiopathic intracranial hypertension in children: Diagnostic and management approach. *Sudan J Paediatr*. 2016 [Consultado 21 Ago 2017];16(2):67-76. Disponible en: <https://www.ncbi.nlm.nih.gov/pmc/articles/PMC5237838/>
4. Monge G, Pérez R, López-Pisón J, Olloqui A, García JP, Ruiz I y col. Hipertensión intracraneal benigna:Experiencia en 18 años. *An Pediatr* 2009 [Consultado 21 Ago 2017];71(5):400-6 Disponible en: <http://www.analesdepediatria.org/es/hipertension-intracraneal-benigna-experiencia-18/articulo/S1695403309003658/>
5. Bidot S, Bruce BB. Update on the Diagnosis and Treatment of Idiopathic Intracranial Hypertension. *Semin Neurol*. 2015 [Consultado 21 Ago 2017];35(5):527-38. Disponible en: <https://www.ncbi.nlm.nih.gov/pubmed/26444398>
6. Kearsey C, Prabhath F, Benamer H, Buch H. Seventh nerve palsy as a false localizing sign in benign intracranial hypertension. *J R Soc Med*. 2010 [Consultado 2017 Ago 21]; ; 103(10):412-14. Disponible en: <https://www.ncbi.nlm.nih.gov/pmc/articles/PMC2951170/>
7. Liu GT, Glaser JS, Schatz NJ. High-dose methylprednisolone and acetazolamide for visual loss in pseudotumor cerebri. *Am J Ophthalmol*. 1994 [Consultado 2017 Ago 22];118(1):88-96. Disponible en: <https://www.ncbi.nlm.nih.gov/pubmed/8023881>
8. Higgins JN, Cousins C, Oowler BK, et al. Idiopathic intracranial hypertension: 12 cases treated by venous sinus stenting. *J Neurol Neurosurg Psychiatry*. 2003 [Consultado 2017 Ago 22];74(12):1662-6. Disponible en: <https://www.ncbi.nlm.nih.gov/pubmed/14638886>
9. Andrews LE, Liu GT, Ko MW. Idiopathic Intracranial Hypertension and Obesity. *Horm Res Paediatr*. 2014 [Consultado 2017 Ago 22];81(4):217-25. Disponible en: <https://www.ncbi.nlm.nih.gov/pubmed/24642712>
10. Wall M, Johnson CA, Cello KE, Zamba KD, McDermott MP, Keltner JL. Visual Field Outcomes for the Idiopathic Intracranial Hypertension Treatment Trial (IIHTT). *Invest Ophthalmol Vis Sci*. 2016 [Consultado 2017 Ago 23];57(3):805-12. Disponible en: <https://www.ncbi.nlm.nih.gov/pubmed/26934136>